



**UNIVERSIDADE ESTADUAL DA PARAÍBA
CAMPUS VIII – PROFESSORA MARIA DA PENHA – ARARUNA
CENTRO DE CIENCIAS, TECNOLOGIA E SAÚDE
CURSO DE ODONTOLOGIA**

JOÃO CAETANO FERREIRA NETO

**USO DO MICROSCÓPIO OPERATÓRIO NA OTIMIZAÇÃO DO
TRATAMENTO ENDODÔNDICO**

Araruna / PB

2018

JOÃO CAETANO FERREIRA NETO

**Uso do microscópio operatório na otimização do tratamento
endodôntico.**

Trabalho de Conclusão de Curso
apresentado à Coordenação do Curso de
Odontologia da UEPB – Campus VIII como
requisito parcial para a obtenção do título
de Cirurgião-Dentista.

Orientadora: Professora Me. Gabriella de Vasconcelos
Neves

Araruna / PB

2018

É expressamente proibido a comercialização deste documento, tanto na forma impressa como eletrônica. Sua reprodução total ou parcial é permitida exclusivamente para fins acadêmicos e científicos, desde que na reprodução figure a identificação do autor, título, instituição e ano do trabalho.

F383u Ferreira Neto, João Caetano.
Uso do microscópio operatório na otimização do tratamento endodôntico [manuscrito] / Joao Caetano Ferreira Neto. - 2018.
21 p.
Digitado.
Trabalho de Conclusão de Curso (Graduação em Odontologia) - Universidade Estadual da Paraíba, Centro de Ciências, Tecnologia e Saúde, 2018.
"Orientação : Profa. Ma. Gabriella de Vasconcelos Neves, Coordenação do Curso de Odontologia - CCTS."
1. Endodontia. 2. Odontologia. 3. Microscópio. I. Título
21. ed. CDD 617.634 2

JOÃO CAETANO FERREIRA NETO

**Uso do microscópio operatório na otimização do tratamento
endodôntico.**

Artigo apresentado à Coordenação
do Curso de Odontologia da UEPB –
Campus VIII como requisito parcial
para a obtenção do título de
Cirurgião-Dentista

Área de Concentração: Endodontia.

Aprovado em: 14/11/2018.

BANCA EXAMINADORA

Gabriella de Vasconcelos Neves

Prof(a). Me. Gabriella de Vasconcelos Neves (Orientadora)
Universidade Estadual da Paraíba (UEPB)

Danielle do Nascimento Barbosa

Prof. Me. Danielle do Nascimento Barbosa
Universidade Estadual da Paraíba (UEPB)

Gêisa Aiane de Moraes Sampaio

Prof. Me. Gêisa Aiane de Moraes Sampaio
Universidade Estadual da Paraíba (UEPB)

AGRADECIMENTOS

Agradeço primeiramente a Deus, por ter dado todo suporte espiritual necessário para construção desse sonho. Agradeço por ter provido todos os meios para que eu pudesse concluir esse curso. Por todos os momentos maravilhosos que tenho tido em minha vida e por todas as pessoas incríveis que colocaste em meu caminho.

A minha orientadora, a professora Gabriella Neves. Obrigado por todos os ensinamentos eternizados, por toda paciência, dedicação, confiança, atenção, e por me acolher como orientando. Todo meu carinho, respeito e gratidão!

Agradeço a toda minha família por terem me dado todo suporte necessário para que estivesse concluindo esta etapa. Em especial minha mãe Joelma Muniz, meu pai Júnior Ferraz, meus irmãos Thyago, Thallyta e Thyanne, minha filha Clarice que veio para dar um sabor especial a essa conquista. Meu muito obrigado a todos vocês!

Agradeço a Maria Helena *in memoriam* por ter me acompanhado durante toda caminhada, sendo fonte de luz amor e companheirismo. Te levarei sempre comigo. Gratidão!

Agradeço de coração a todas amigas construídas ao longo desses anos de curso. Ao lado de vocês a caminhada foi menos árdua e difícil. Agradeço a vocês por estarem comigo, por todo esse caminho e até mesmo antes dessa escolha em minha vida.

Agradeço agora como minha dupla. Cássio Bispo, por todo o companheirismo, comprometimento clínico e dedicação aos nossos atendimentos.

SUMÁRIO

1	INTRODUÇÃO	07
2	DESENVOLVIMENTO.....	09
2.1	METODOLOGIA.....	14
2.2	DISCUSSÃO.....	15
3	CONCLUSÃO	17
	REFERÊNCIAS	19

USO DO MICROSCÓPIO OPERATÓRIO NA OTIMIZAÇÃO DO TRATAMENTO ENDODÔNTICO.

João Caetano Ferreira Neto¹

RESUMO

A endodontia, durante muitos anos, foi dependente da sensibilidade tátil do profissional, aliada ao conhecimento da anatomia interna dos canais e radiografias, pois a visualização direta do campo operatório a olho nu constitui um desafio para o clínico em sua prática diária. Porém, com a introdução da ampliação e da iluminação com o microscópio operatório (MO) houve uma melhoria significativa no que diz respeito à previsibilidade do tratamento endodôntico. Neste contexto, o presente trabalho tem como objetivo revisar a literatura acerca da utilização do MO na otimização do tratamento endodôntico, discorrendo sobre as suas vantagens, desvantagens e aplicações clínicas. A busca dos artigos foi realizada nas bases de dados: Literatura Latino Americana e do Caribe em Ciência da Saúde (Lilacs-Bireme), National Library of Medicine (Pubmed-Medline), Scielo e Google acadêmico, por meio dos seguintes descritores: “microscópio em endodontia”, “microscope in endodontics” e “dental operating microscope”. Os critérios de elegibilidade foram os seguintes: artigos publicados na íntegra e disponíveis gratuitamente; estudos envolvendo indivíduos humanos; artigos publicados em inglês, português e espanhol; publicações entre 1990 e 2018; e trabalhos relacionados diretamente ao tema proposto. Conclui-se que o MO possui uso amplo na Endodontia, em etapas que variam desde o diagnóstico ao tratamento. Através da ampliação e de uma melhor iluminação do campo operatório, o uso da microscopia trouxe um aprimoramento da técnica e, por conseguinte, um aumento do índice de sucesso do tratamento endodôntico. Entretanto, o custo do aparelho e a necessidade de treinamento prévio, são fatores que limitam o seu uso.

Palavras-chave: Endodontia. Odontologia. Microscópio.

1 INTRODUÇÃO

A arte da odontologia é baseada na precisão. O olho humano é incapaz de distinguir pequenos detalhes, mas não é páreo para o que pode ser realizado quando uma imagem é aprimorada e ampliada. O microscópio operatório (MO) e outras formas de ampliação preenchem essa necessidade, principalmente para a realização de procedimentos endodônticos (DONALD, 2003).

¹ Aluno de Graduação em Odontologia na Universidade Estadual da Paraíba – Campus VIII.
Email: jcaetanofneto@gmail.com

O aprimoramento, ampliação e a iluminação com o auxílio do MO abriram os olhos dos endodontistas para o complexo sistema de canais radiculares.

Este avanço resultou na miniaturização do arsenal do endodontista. Hoje sistemas ópticos inovadores e de alta tecnologia podem oferecer campos de visão amplos incríveis que permitem o dentista ver uma cavidade oral completa em foco sem ter que se mover tanto. Devido a este fator, os profissionais assumem uma postura que foge dos parâmetros ergonômicos para conseguir visualização clara do campo operatório (MORRIS,1999).

O uso de ampliação ótica com instrumentos como endoscópios, lupas e MO permitem ao endodontista estender o campo de tratamento além do percebido a olho nu. A Associação Americana de Endodontia sugere que todos os endodontistas aprendam sobre os benefícios do MO e incorporem o uso desses dispositivos em sua prática (INGLE, 2008).

Em 2013, a American Dental Association (ADA) confirmou parecer anterior da comissão de Acreditação, assegurando que os estudantes de pós-graduação em endodontia, nos EUA, devem ser treinados no uso de instrumentos que possibilitem a ampliação e iluminação do campo operatório, além da simples ampliação por óculos ou lupas (LOPES e SIQUEIRA, 2015).

As indicações clínicas do uso do MO variam na endodontia, sendo estas: método auxiliar de diagnóstico na detecção de trincas e fraturas não visíveis a olho nu no terço coronal, localização do canal méso palatino em primeiros e segundos molares superiores, onde em aproximadamente 75% dos casos o mesmo não é identificado e conseqüentemente não tratado; Etapa não-cirúrgica que envolve a visualização e localização da câmara pulpar, assim como canais calcificados; Uma alternativa à extração, dando chance ao retratamento em dentes com instrumentos fraturados / localização e tratamento de perfurações. Também tem seu uso relatado em cirurgias paraendodônticas, facilitando a visualização e acesso ao local de interesse do cirurgião (KHAYAT, 1998).

Sendo assim, o objetivo do trabalho é revisar a literatura acerca da otimização do tratamento endodôntico com o uso do MO, destacando as suas vantagens e desvantagens, bem como sua aplicação clínica.

2 DESENVOLVIMENTO

A endodontia é o único ramo da odontologia onde não há visualização clara do campo operatório, dependendo muitas vezes da sensibilidade tátil do profissional e de radiografias. Portanto, a introdução do MO tem sido amplamente aceita, visando a qualidade no diagnóstico e tratamento endodôntico (CARR, 1992; VELVART, 1996).

Baumann, um otorrinolaringologista, em 1977, foi o primeiro a sugerir a utilização do MO (otológico) na odontologia, enquanto Howard Selden foi o primeiro a publicar estudo sobre o uso do MO na endodontia. A partir daí, seguiram vários estudos que possibilitou avanços na especialidade (CARR e MURGEL, 2010).

Em 1981 Apotheke lançou o primeiro MO de uso específico para odontologia, porém ele apresentava dificuldade no manuseio e não era ergonômico para o operador, capaz de apenas uma ampliação (8x), iluminação angular, não obteve grande aceitação no mercado, sendo encerrada sua produção pouco depois do lançamento (CARR e MURGEL, 2010).

A partir de 1 de janeiro de 1998, a Associação Americana de Odontologia, incorporou o treinamento em microscópio em seu programa educacional, visando fornecer um nível de conhecimento teórico/prático para realização dos mais variados procedimentos (MINES et al., 1999).

Em 1999, Garry Car introduziu outro MO configurado especificamente para odontologia. O MO idealizado por ele, apresenta boas características ergonômicas, possibilidade de cinco ampliações diferentes e usa um módulo de iluminação coaxial que permite que a luz siga o mesmo caminho que a visualização do operador. Ele ganhou aceitação rápida dentro da odontologia e é muito utilizado por profissionais da endodontia e periodontia até hoje (CARR e MURGEL, 2010).

Um estudo realizado em 2008 mostrou que com o passar do tempo houve aumento significativo no número de profissionais (90% dos endodontistas) que tem acesso e/ou usam o MO em sua prática diária nos Estados Unidos (KERSTEN et al., 2008).

Com relação à ergonomia, com M.O. é possível manter uma boa postura com foco visual apropriado, devido a iluminação coaxial que é paralela com a linha de visão,

permitindo ao operador observar um campo operatório sem sombras. O fato de a luz ser paralela, mantêm-se os olhos praticamente em repouso, como se observassem o infinito, sendo possível realização de intervenções prolongadas, sem fadiga ocular (FEIX et al., 2010).

O MO tem várias aplicabilidades clínicas, tais quais: localização de canais ocultos que foram obstruídos por calcificações, auxílio na preparação do acesso para evitar a destruição desnecessária do tecido mineralizado, reparação de perfurações biológicas e iatrogênicas, localização de rachaduras e fraturas que não são visíveis a olho nu nem palpáveis com um explorador endodôntico, facilitação de todos os aspectos da cirurgia endodôntica, além de possibilitar melhor documentação fotográfica e melhor ergonomia para o operador (AMERICAN ASSOCIATION OF ENDODONTISTS, 2012).

Alguns trabalhos têm demonstrado a efetividade dessas aplicabilidades na prática endodôntica. (PECORA E ANDREANA,1993; BALDASSARI-CRUZ e WILCOX, 1999; DE CARVALHO e ZUOLO, 2000; GORDUYSUS et al., 2001; DAOUDI, 2001; BUHRLEY et al., 2002; BALDASSARI-CRUZ, LILLY e RIVERA, 2002; DAOUDI e SAUNDERS, 2002; TZANETAKIS et al., 2007; SONG et al., 2011).

Pecora e Andreana (1993) utilizaram o MO durante a realização de 50 apicetomias com ou sem obturações retrogradas para avaliação clínica sobre o tratamento cirúrgico com o MO comparados aos casos tratados sem ele. As autoras afirmam que o MO é muito útil na primeira fase da osteotomia e preparação do ápice. As seguintes condições são facilitadas: redução na quantidade de remoção óssea, melhor visualização da área apical melhorando a detecção e a inspeção de zonas periapicais; melhor detecção de variações anatômicas e visualização da patologia e facilita a preparação pela detecção da presença de canais acessórios e fraturas. A terceira fase da cirurgia endodôntica é a preparação do ápice obturação retrógrada. Com o uso do MO em uma ampliação de 16 a 32x a acuidade visual é melhorada, o que permite uma melhor detecção de detritos ou partículas de material que de outra forma permaneceriam na cavidade óssea, além de exaltar a capacidade de colocar o material de preenchimento com maior precisão. Os resultados do estudo indicam que pacientes tratados com ajuda do MO recuperam-se mais rapidamente em comparação com os doentes tratados sem o instrumento em relação à dor pós-operatória, enquanto na avaliação de edema, não

houve diferença estatística. As autoras afirmam que este resultado pode ser devido a minimização trauma para tecidos moles e duros, incluindo osteotomia mínima, precisão na curetagem e visualização otimizada de possíveis fatores que causam a persistência da patologia, como canais acessórios que não são detectáveis a olho nu.

O estudo de Baldassari-cruz e Wilcox (1999), testou o uso do MO no auxílio na remoção de guta-percha. Os autores utilizaram 45 caninos extraídos que foram preparados e obturados com guta-percha. Os dentes foram divididos em quatro grupos: grupo 1 – remoção da guta-percha com o auxílio do MO; grupo 2 - remoção da guta-percha sem o auxílio do MO; grupo 3 – controle positivo (os canais permaneceram obturados) e o grupo 4 – controle negativo (canais não foram preparados nem obturados). Os dentes foram divididos longitudinalmente em três partes para comparar os terços apicais, médios e cervicais e a média restante de guta-percha foi analisada. No geral, não houve diferença significativa entre os grupos tratados com e sem o auxílio do MO. O grupo 1 apresentou 8,3% de guta-percha restante e o grupo 2 teve 7,3%. A diferença foi nas regiões onde o material permaneceu, havendo mais guta-percha nas regiões coronal e apical nos espécimes visto sem o microscópio, e um pouco mais remanescente na região média daqueles vistos com o microscópio.

De Carvalho e Zuolo (2000), testaram se a utilização do MO poderia aumentar a localização dos canais radiculares em molares inferiores. Foram selecionados 93 primeiros molares e 111 segundos molares inferiores extraídos. Os dentes deviam possuir características anatômicas bem definidas e não ter passado por tratamento endodôntico prévio e/ou ter restaurações grandes. Inicialmente foi feita a cavidade de acesso com broca esférica e remoção do conteúdo da câmara pulpar. Logo em seguida, foram feitas as análises utilizando um MO a uma distância de 200 mm do dente analisado e a olho nu, registrando o número de canais em cada raiz. Com a análise feita a olho nu, os pesquisadores conseguiram identificar 641 canais em todos os dentes, enquanto que com o auxílio do MO esse número teve um aumento de 7,8% (50 canais a mais) no número total de canais localizados.

Em outro estudo, Gorduysus et al., (2001), investigaram a prevalência e a localização do segundo canal mesio palatino em segundos e primeiros molares superiores com a utilização de MO. Foram utilizados 45 dentes (primeiro e segundo molar superior) extraídos e divididos em três grupos iguais. Os dentes foram preparados

de forma convencional sem auxílio de ampliação e realizando desgaste seletivo na dentina de forma gradual no sentido apical com a intenção de localizar o segundo canal mesio lingual. Nos casos em que o canal não estava presente, ou que não foi possível localizá-lo ou que foram localizados, mas que não podiam ser tratados, foi utilizado o MO para inspeção adicional, pois cavidades de acesso extensas já haviam sido feitas. A busca desses canais com o MO, consistiu no desgaste seletivo ao longo do sulco subpulpal. Logo após foram feitas fotografias da câmara pulpar através do MO para posteriormente mapear a localização destes canais. Quanto a localização do segundo canal mesio lingual, os autores concluíram que a utilização de MO não foi tão determinante nesses casos, porém aumentou a capacidade de tratar esses canais, por conferirem maior precisão no desgaste seletivo da dentina por conta da iluminação e ampliação das estruturas, reduzindo assim o tempo clínico.

O tratamento não cirúrgico para perfurações muitas vezes é limitado devido à dificuldade de determinar a localização, forma e tamanho da perfuração. Daoudi (2001) fez um relato de um caso clínico onde foi utilizado o MO como instrumento auxiliar no tratamento de uma perfuração iatrogênica da raiz. Ele concluiu que a introdução do MO em prática clínica forneceu aos profissionais a capacidade de explorar a anatomia do canal radicular com mais detalhes, tornando possível tentar uma abordagem mais conservadora no tratamento de perfurações.

Buhrley et al., (2002), avaliaram a capacidade de melhoria na localização do quarto canal mesio palatino em segundos molares superiores *in vivo*, em ambiente clínico com a utilização de MO e lupas. Os autores documentaram 312 casos de tratamentos endodônticos de primeiro e segundo molares superiores, divididos em dois grupos: os que usaram o MO ou lupa e outro grupo que não utilizou nenhum tipo de ampliação. A frequência de localização do quarto canal mesio palatino foi de 57,4% (microscópio) e 55,3% (lupa); enquanto que o grupo sem magnificação localizou apenas 18,2%. Apesar de considerarem a persistência do operador em alguns casos como fator mais importante na detecção de canais, os autores concluíram que a utilização de MO ou lupa aumenta três vezes a taxa de detecção desses canais para que fossem tratados.

Baldassari-cruz, Lilly e Rivera (2002), objetivaram determinar a influência do MO na detecção de canais mesio palatinos comparando com a visão sem ampliação. Foram utilizados 39 molares superiores extraídos, os quais foram radiografados,

acessados, explorados e irrigados com hipoclorito de sódio 2,5%, sem auxílio inicial de nenhum tipo de ampliação para tentar localizar os canais. Se o orifício de entrada do canal mesio lingual não fosse localizado, era utilizado o MO com ampliação 25x para tentar localizá-lo. Feito isso, foram seccionadas as raízes em um plano axial abaixo da junção cimento-esmalte para que todas as secções fossem analisadas com o MO para determinar a presença ou ausência do canal mesio palatino. A detecção foi aumentada pela adição do MO, de 51% para 82% em todos os dentes selecionados.

Daoudi e Saunders (2002) analisaram *in vitro* a reparação de perfurações de furca em 46 molares humanos fixados em uma mandíbula simulada. As perfurações na área de furca foram realizadas com broca para posterior análise acerca do preenchimento do material usado para fechar essa perfuração. Os dentes foram divididos em quatro grupos, tratados com dois materiais distintos com e sem o auxílio do MO. O preenchimento o no reparo foi então testado usando tinta da Índia; os dentes foram desmineralizados, desidratado em álcool e tornado transparente em salicilato de metila. A penetração de corante no reparo da furca foi avaliado na magnificação em 26x. Os autores não encontraram diferença significativa entre os grupos na aceitabilidade da reparação com os materiais utilizados, houve a reparação independentemente da utilização ou não desse dispositivo. Apesar disso, afirmaram que o uso do MO tornou possível adotar uma abordagem mais conservadora para reparação de perfuração, permitindo a reparação interna, evitando assim o trauma físico e psicológico da cirurgia.

No estudo de Tzanetakis et al., (2007) foi testada a utilização do MO para tratamento de segundo pré-molar inferior que apresentava variabilidade na morfologia do canal radicular (quatro canais independentes) – caso particularmente raro na literatura endodôntica; os poucos casos documentados, não utilizaram o MO durante o tratamento. Os pré-molares inferiores apresentam características particulares que dificultam o tratamento: presença de muitos canais delta apicais e laterais, além de apresentarem cavidade de acesso pequena que dificulta a visualização dos canais. Inicialmente, não se pôde determinar a anatomia interna apenas com técnicas radiográficas, apesar da radiografia ter indicado alguma complexidade anatômica, sendo necessária a complementação com MO que permitiu maior focalização da área de interesse, tornando possível o tratamento de todos os canais.

Song et al., (2011), analisaram causas clínicas de insucesso no tratamento endodôntico, examinando o ápice radicular e a superfície radicular com o auxílio da microcirurgia endodôntica em dentes que tiveram o tratamento endodôntico inicial fracassado. Os dados foram obtidos de pacientes do Departamento de Odontologia Conservadora na Faculdade de Odontologia da Universidade Yonsei, em Seul, Coréia, entre março de 2001 e janeiro de 2011. Todos os casos diagnosticados com periodontite apical sintomática ou assintomática foram incluídos e dentes com sinais de fraturas horizontais ou verticais e aqueles com histórico de cirurgia endodôntica foram excluídos do estudo. Todos os procedimentos cirúrgicos foram feitos com o auxílio do MO para determinar as principais causas da falha no tratamento, pois lhe confere uma inspeção precisa do ápice radicular. Os autores reafirmaram que a razão mais frequente de falha no tratamento endodôntico está na infecção bacteriana devido a canais que não foram totalmente instrumentados, infiltração da restauração coronal que pode atingir os canais ou até infecção de origem extraradicular. Entre as falhas mais comuns para que elas infecções persistam está na dificuldade da detecção de canais adicionais e/ou calcificados e que a utilização de MO maximiza a visualização desses canais, além de tornar o diagnóstico mais previsível e favorável.

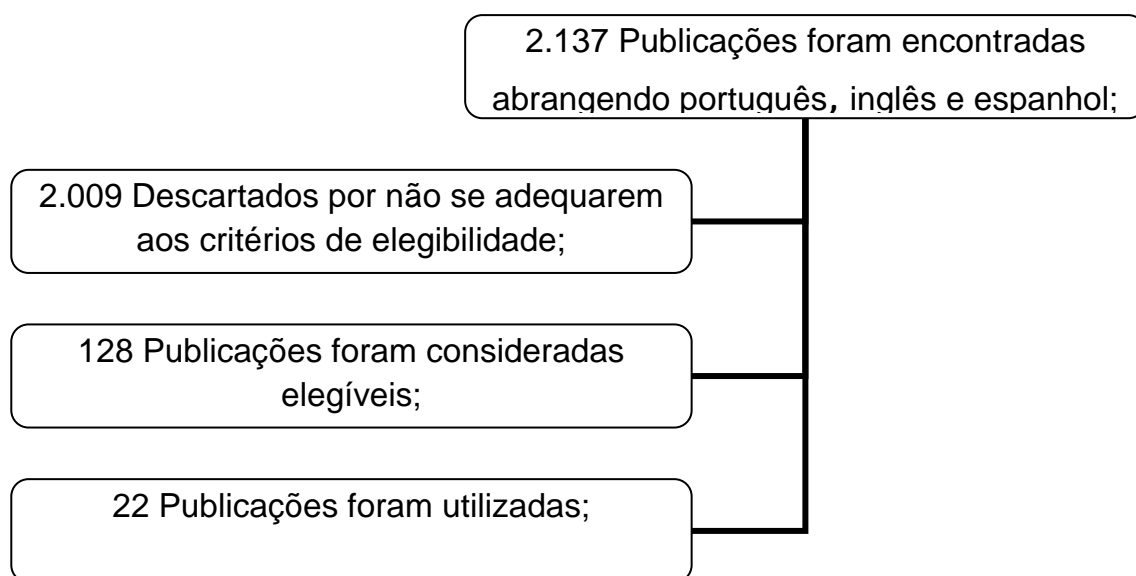
O auxílio desse tipo de tecnologia também ajuda o profissional na documentação dos casos e educação dos pacientes, pois possui uma unidade onde pode ser adaptada uma câmera fotográfica, uma câmera de vídeo e um vídeo printer (impressora de vídeo gráfica desenvolvida para aplicações médicas) que propicia ao cirurgião dentista um aparato legal frente aos tratamentos efetuados e melhora a comunicação com o paciente (FEIX et al., 2010).

2.1 METODOLOGIA

Este estudo caracterizou-se por ser uma pesquisa bibliográfica realizada nas seguintes bases de dados eletrônicas: Literatura Latino Americana e do Caribe em Ciência da Saúde (Lilacs-Bireme), National Library of Medicine (Pubmed-Medline), Scielo e Google acadêmico, por meio dos seguintes descritores: “microscópio em endodontia”, “microscope in endodontics” e “dental operating microscope”. A busca abrangeu revisões de literatura, revisões sistemáticas, ensaios clínicos, estudos *in vitro* e

teses. Os operadores booleanos OR e AND foram utilizados juntos aos descritores para refinar a busca.

Os artigos obtidos passaram por avaliação inicial abrangendo: triagem de títulos, onde foram selecionados os relacionados ao tema; Leitura de resumos para avaliação da pertinência ou não com o objetivo da pesquisa e por fim leitura dos materiais na íntegra, onde os artigos selecionado com a temática principal o uso do microscópio na endodontia, foram avaliados e classificados em elegíveis e não elegíveis. Os critérios de elegibilidade foram os seguintes: artigos publicados na íntegra e disponíveis gratuitamente; estudos envolvendo indivíduos humanos; artigos publicados em inglês, português e espanhol; publicações entre 1990 e 2018; e trabalhos relacionados diretamente ao tema proposto.



2.2 DISCUSSÃO

Os pacientes optam cada vez mais pelo tratamento endodôntico convencional, em vez de perder um dente possivelmente tratável. O MO permite melhor visualização do campo de trabalho, garantindo que a anatomia do canal radicular seja inspecionada de forma mais ampla, aumentando a possibilidade de localização de canais extras, favorecendo o prognóstico do tratamento.

Nos últimos anos, o uso de magnificação foi ganhando popularidade na prática odontológica. Vários instrumentos têm sido utilizados, variando de lupas simples até o MO. Além da incorporação de iluminação coaxial, o MO fornece uma ampla faixa de ampliação, de x1.7 até x35, que pode resultar em uma odontologia mais precisa. A premissa simples para usar o MO é o uso eficiente de luz. Além de um número de aplicações clínicas, também pode ser usado para documentação e marketing, e tem revolucionado cada vez mais a prática da endodontia, permitindo a adoção de novas técnicas e instrumentos (DAOUDI, 2001).

Um questionário enviado à 3356 membros ativos da Associação Americana de Endodontia, analisou a frequência do uso do MO entre esses profissionais, quais procedimentos eles mais utilizavam e quais as principais dificuldades encontradas. Dados de 2061 questionários indicam que 52% dos endodontistas pesquisados tem acesso e usam o MO em sua prática clínica. O MO foi utilizado com mais frequência em casos de remoção de instrumentos fraturados no interior dos canais e perfurações radiculares. Dos entrevistados que usam o MO, 36% relataram que não o utilizam tão frequentemente. Os motivos mais relatados para o não uso desse aparelho foram dificuldade no posicionamento e aumento no tempo de trabalho. Porém, a pesquisa também revela que quanto mais domínio o operador tem do MO, é provável que ele utilize em todos os procedimentos, de forma mais rápida e eficaz (MINES et al., 1999).

Apesar do MO ser um aparelho relativamente simples, requer que o operador tenha um treinamento introdutório, iniciando em procedimentos mais simples até adquirir a acurácia necessária para uso em casos mais complexos. Feix et al (2010) preconizam que o início da utilização do MO seja com dentes extraídos, em laboratório, para adaptar o foco da visão.

As vantagens relatadas de usar o OM para uso convencional endodontia incluem visualização aprimorada das entradas do canal radicular, que permite ao operador avaliar o sistema de canais radiculares para limpá-lo e moldá-lo mais eficientemente. O aumento visualização também aumenta a capacidade do operador de remover instrumentos fraturados alojados em canais e ver a localização da fratura ao longo da raiz (em alguns casos), auxiliando assim no diagnóstico. Também pode ser feita avaliação da secura do canal e distribuição de cimento. Em cirurgia endodôntica, a

principal vantagem relatada inclui osteotomias menores, além da capacidade de identificar detalhes anatômicos apicais como canais laterais (MINES et al., 1999).

É notório os benefícios que essa tecnologia trouxe tanto para a Endodontia não cirúrgica (cirurgia de acesso, preparo químico-mecânico, retratamento, tratamento de perfurações, remoção de instrumentos fraturados) e também para cirurgias paraendodônticas, melhorando o resultado dos tratamentos realizados. Entretanto o emprego do M.O. em pacientes deve ser introduzido aos poucos, pois a curva de aprendizagem é longa. O melhor é começar com exame clínico e pequenos procedimentos, até adquirir adestramento suficiente para ações de maior complexidade (FEIX et al., 2010).

Além de todas as vantagens apresentadas, o alto custo para aquisição desse equipamento ainda é um obstáculo para que alguns profissionais adotem o uso em sua rotina clínica. É necessária avaliação de alguns aspectos antes do investimento nessa tecnologia: a qualidade ótica do aparelho, possibilidade de expansão para fotografias e vídeos, necessidade de instrumentais específicos para procedimentos com ampliação, além dos cursos para treinamento para melhor familiarização do profissional (FEIX et al., 2010).

3 CONCLUSÃO

O MO possui uso amplo na Endodontia, em etapas que variam desde o diagnóstico ao tratamento. Através da ampliação e de uma melhor iluminação do campo operatório, o uso da microscopia trouxe um aprimoramento da técnica e, por conseguinte, um aumento do índice de sucesso do tratamento endodôntico. Entretanto, o custo do aparelho e a necessidade de treinamento prévio, são fatores que limitam o seu uso.

USE OF THE SURGICAL MICROSCOPE IN THE OPTIMIZATION OF ENDODONTIC TREATMENT.

ABSTRACT

Endodontics, for many years, was dependent on the tactile sensitivity of the professional, combined with the knowledge of the internal anatomy of the canals and radiographs, since the direct visualization of the operative field to the naked eye is a challenge for the clinician in his daily practice. However, with the introduction of the magnification and the illumination with the operating microscope (MO) there was a significant improvement regarding the predictability of endodontic treatment. In this context, the present work aims to review the literature on the use of MO in the optimization of endodontic treatment, discussing its advantages, disadvantages and clinical applications. The search for articles was carried out in the following databases: Latin American and Caribbean Literature in Health Science (Lilacs-Bireme), National Library of Medicine (Pubmed-Medline), Scielo and Google academic, "Endodontic microscope", "microscope in endodontics" and "dental operating microscope". The eligibility criteria were as follows: articles published in full and freely available; studies involving human subjects; articles published in English, Portuguese and Spanish; publications between 1990 and 2018; and works related directly to the proposed theme. It was concluded that MO has broad use in endodontics, in stages ranging from diagnosis to treatment. Through the enlargement and better illumination of the operative field, the use of microscopy brought an improvement of the technique and, consequently, an increase in the index of success of the endodontic treatment. However, the cost of the device and the need for prior training are factors that limit its use.

KEY WORDS: Dentistry. Endodontics. Microscopic.

REFERÊNCIAS

AMERICAN ASSOCIATION OF ENDODONTISTS. AAE position statement on use of microscopes and other magnification techniques. Disponível em: <www.aae.org>. Acesso em: 4 set. 2018.

BALDASSARI-CRUZ, L.A.; LILLY, JEFFREY P.; RIVERA, E.M. The influence of dental operating microscope in locating the mesiolingual canal orifice. **Oral Surgery, Oral Medicine, Oral Pathology, Oral Radiology and Endodontics**, v. 93, n. 2, p. 190-194, 2002.

BALDASSARI-CRUZ, L.A.; WILCOX, L.R. Effectiveness of gutta-percha removal with and without the microscope. **Journal of endodontics**, v. 25, n. 9, p. 627-628, 1999.

BUHRLEY, Louis J. et al. Effect of magnification on locating the MB2 canal in maxillary molars. **Journal of endodontics**, v. 28, n. 4, p. 324-327, 2002.

CARR, Gary B. Microscopes in endodontics. **Journal of the California Dental Association**, v. 20, n. 11, p. 55-61, 1992.

CARR, Garry B.; MURGEL, Carlos A.F. The Use of the Operating Microscope in Endodontics. **Dental Clinics**, North America, 09 abr. 2010. 54, p. 191-214. Disponível em: <<http://www.dental.theclinics.com>>. Acesso em: 09 ago. 2018.

DAOUDI, M. Firas. Microscopic Management of Endodontic Procedural Errors: Perforation Repair. **Dental Update**, [S.l.], 07 abr. 2010. v. 28, p. 176-180. Disponível em: <<http://www.europepmc.org>>. Acesso em: 19 set. 2018.

DAOUDI, M.F; SAUNDERS, W.P. In vitro evaluation of furcal perforation repair using mineral trioxide aggregate or resin modified glass ionomer cement with and without the use of the operating microscope. **Journal of endodontics**, v. 28, n. 7, p. 512-515, 2002.

DONALD E.ARENS. Introduction to magnification in endodontics, **Journal EsthetRestor Dentistry** 15:426-439, 2003.

DE CARVALHO, Maria Cristina Coelho; ZUOLO, Mario Luis. Orifice locating with a microscope. **Journal of endodontics** , North America, 07 abr. 2010. v. 26, p. 532-534. Disponível em: <<http://www.sciencedirect.com/>>. Acesso em: 18 out. 2018.

FEIX LM, BOIJINK D, FERREIRA R, WAGNER MH, BARLETTA FB. Microscópio operatório na Endodontia: magnificação visual e luminosidade. **Revista Sul-Brasileira de Odontolontologia**. 7(3):340-8. 2010.

GARY A .MORRIS, A clear view no longer means a stiff neck, **Dental economics**. V.12, n.2, p 199- 205, 1999.

GÖRDUYSUS, M. Ömer; GÖRDUYSUS, Melahat; FRIEDMAN, Shimon. Operating microscope improves negotiation of second mesiobuccal canals in maxillary molars. **Journal of endodontics**, v. 27, n. 11, p. 683-686, 2001.

INGLE JI, BAKLAND IK. **Endodontics**. 6th ed. Hamilton: Bc Decker Inc; 2008

LOPES, Helio Pereira; SIQUEIRA, José Freitas. Diagnóstico em endodontia. In: LOPES, Helio Pereira; SIQUEIRA, José Freitas. **Endodontia: Biologia e técnica** . 4. ed. Rio de Janeiro: Elsevier, 2015. cap. 5, p. 104-105.

KERSTEN, D.D.; MINES, P; SWEET, Mark. Use of the microscope in endodontics: results of a questionnaire. **Journal of endodontics**, v. 34, n. 7, p. 804-807, 2008.

KHAYAT, BERTRAND G. The use of magnification in endodontic therapy: the operating microscope. Practical periodontics and aesthetic dentistry: **PPAD**, v. 10, n. 1, p. 137-144, 1998.

MINES, Pete et al. Use of the microscope in endodontics: a report based on a questionnaire. **Journal of endodontics**, v. 25, n. 11, p. 755-758, 1999.

PECORA, Gabriele; ANDREANA, Sebastiano. Use of dental operating microscope in endodontic surgery. **Oral surgery, oral medicine, oral pathology** , New York, 10 jun. 1993. v. 75, p. 751-758. Disponível em: <<http://www.oooojournal.net>>. Acesso em: 19 set. 2018.

SONG, Minju et al. Analysis of the cause of failure in nonsurgical endodontic treatment by microscopic inspection during endodontic microsurgery. **Journal of endodontics**, v. 37, n. 11, p. 1516-1519, 2011.

TZANETAKIS, Giorgos N.; LAGOUDAKOS, Theodoros A.; KONTAKIOTIS, Evangelos G. Endodontic treatment of a mandibular second premolar with four canals using operating microscope. **Journal of Endodontics**, v. 33, n. 3, p. 318-321, 2007.

VELVART, P. The operating microscope. New dimensions in endodontics. Schweizer Monatsschrift für Zahnmedizin= Revue mensuelle suisse d'odonto-stomatologie= Rivista mensile svizzera di odontologia e stomatologia, **Journal of Endodontics** v. 106, n. 4, p. 356-367, 1996.