



UEPB

**UNIVERSIDADE ESTADUAL DA PARAÍBA
CAMPUS VIII - PROF MARIA DA PENHA
CENTRO DE CIÊNCIA TECNOLOGIA E SAÚDE
DEPARTAMENTO DE ODONTOLOGIA
CURSO DE ODONTOLOGIA**

LEONARDO BORGES DE SOUSA PEREIRA

**CONTENÇÕES ORTODÔNTICAS E SUA RELAÇÃO COM A ESTABILIDADE E
RECIDIVA: UMA REVISÃO DE LITERATURA**

**ARARUNA-PB
2019**

LEONARDO BORGES DE SOUSA PEREIRA

**CONTENÇÕES ORTODÔNTICAS E SUA RELAÇÃO COM A ESTABILIDADE E
RECIDIVA: UMA REVISÃO DE LITERATURA**

Trabalho de Conclusão de Curso (Artigo)
apresentado à Coordenação
/Departamento do Curso de Odontologia
da Universidade Estadual da Paraíba,
como requisito parcial à obtenção do título
de cirurgião-dentista.

Área de concentração: Ortodontia.

Orientador: Prof. Me. José Cordeiro Lima Neto

**ARARUNA-PB
2019**

É expressamente proibido a comercialização deste documento, tanto na forma impressa como eletrônica. Sua reprodução total ou parcial é permitida exclusivamente para fins acadêmicos e científicos, desde que na reprodução figure a identificação do autor, título, instituição e ano do trabalho.

P436c Pereira, Leonardo Borges de Sousa.
Contenções ortodônticas e sua relação com a estabilidade e recidiva [manuscrito] : uma revisão de literatura / Leonardo Borges de Sousa Pereira. - 2019.
25 p. : il. colorido.
Digitado.
Trabalho de Conclusão de Curso (Graduação em Odontologia) - Universidade Estadual da Paraíba, Centro de Ciências, Tecnologia e Saúde, 2019.
"Orientação : Prof. Me. José Cordeiro Lima Neto, Coordenação do Curso de Odontologia - CCTS."
1. Ortodontia. 2. Odontologia. 3. Oclusão Dentária. I. Título
21. ed. CDD 617.643

LEONARDO BORGES DE SOUSA PEREIRA


**CONTENÇÕES ORTODÔNTICAS E SUA RELAÇÃO COM A ESTABILIDADE E
RECIDIVA: UMA REVISÃO DE LITERATURA**

Trabalho de Conclusão de Curso
(Artigo) apresentado à Coordenação
/Departamento do Curso de
Odontologia da Universidade
Estadual da Paraíba, como requisito
parcial à obtenção do título de
cirurgião-dentista.


Área de concentração: Ortodontia.

Aprovada em: 18/06/2019.


BANCA EXAMINADORA



Prof. Me. José Cordeiro Lima Neto (Orientador)
Universidade Estadual da Paraíba (UEPB)



Prof. Me. Smyrna Luiza Ximenes de Souza
Universidade Estadual da Paraíba (UEPB)



Prof. Me. Amanda Lúcio Do Ó Silva
Universidade Estadual da Paraíba (UEPB)

LISTA DE ILUSTRAÇÕES

Figura 1 –	Graus do Índice de irregularidade de Little.....	11
Figura 2 –	Posicionamento dos dentes anteriores inferiores.....	12
Figura 3 –	Medição do índice com compasso milimetrado.....	12
Figura 4 –	Contenção feita a vácuo.....	14
Figura 5 –	Placa de Hawley.....	15
Figura 6 –	Contenção fixa	16
Figura 7 –	Contenção fixa modificada.....	16
Figura 8 –	Fluxograma de estudo.....	18

LISTA DE ABREVIATURAS E SIGLAS

LII Índice de Irregularidade de Little

PAR Peer Assessment Rating

LISTA DE SÍMBOLOS

% Porcentagem

SUMÁRIO

1	INTRODUÇÃO	10
2	REVISÃO DE LITERATURA.....	11
2.1	Índice de irregularidade de Little.....	11
2.2	Peer assessment rating (Par).....	12
2.3	Classes de contenções.....	13
2.4	Contenções feitas a vácuo (VFRs).....	14
2.5	Aparelho de contenção do tipo Hawley.....	14
2.6	Contenções fixas.....	15
2.7	Duração do período de contenção.....	16
2.8	Técnicas adjuntas.....	16
3	METODOLOGIA	17
4	RESULTADOS E DISCUSSÕES	19
5	CONSIDERAÇÕES FINAIS.....	21
	REFERÊNCIAS	21

CONTENÇÕES ORTODÔNTICAS E SUA RELAÇÃO COM A ESTABILIDADE E RECIDIVA: UMA REVISÃO DE LITERATURA

ORTHODONTIC CONTENT AND ITS RELATIONSHIP TO STABILITY AND RECIDIVA: A LITERATURE REVIEW

Leonardo Borges de Sousa Pereira*
José Cordeiro Lima Neto**

RESUMO

A ortodontia é uma especialidade da odontologia que visa consertar defeitos oclusais, aprimorar a estética e recuperar problemas funcionais. Entretanto, não há uma garantia em relação à estabilidade após o tratamento, pois diversos fatores podem gerar insucesso nessa fase. Conhecer as causas mais relevantes de recidiva, os parâmetros de avaliação da estabilidade e os métodos de estabilização são de grande importância na tentativa de obter resultados mais consistentes. Nesse sentido, foi realizada uma revisão na literatura científica com o objetivo de discutir sobre a estabilidade e a recidiva do tratamento ortodôntico em busca de um conhecimento atual sobre o tema, para tal foi utilizado os seguintes descritores: “estabilidade”, “recidiva”, “Ortodontia corretiva” e “oclusão dentária”. Foram selecionados 37 artigos das bases de dados Scielo, Pubmed e Web of Science com período de publicação de 2010 a 2019. Desses, 29 são em língua inglesa, 6 em língua portuguesa, 1 na língua francesa e 1 na língua espanhola. Após a análise da bibliografia encontrada, verificou-se que atingir um padrão estável é complexo e a recidiva torna-se algo concreto devido à variedade de causas que podem influenciar no resultado. Portanto, é fundamental o conhecimento do profissional para avaliar todos os fatores e escolher a melhor contenção para o pós-tratamento, assim como incentivar a colaboração do paciente não só durante, mas também após a proposta terapêutica quanto ao uso dessas contenções para que se tenha um resultado efetivo mesmo com o passar dos anos.

Palavras-chave: Recidiva. Estabilidade. Ortodontia Corretiva. Oclusão Dentária.

ABSTRACT

Orthodontics is a specialty of dentistry that aims to repair occlusal defects, improve aesthetics and recover functional problems. However, there is no guarantee of stability after treatment, as several factors can lead to failure at this stage. Knowing the most relevant causes of relapse, stability assessment parameters and stabilization methods has great importance in trying to obtain more consistent results. In this sense, a review was carried out in the scientific literature in order to discuss the stability and recurrence of orthodontic treatment in search of current knowledge about the topic. Thirty-four articles were selected from the Scielo, Pubmed and Web of Science databases with publication period from 2010 to 2019. Of these, 28 are in English, 6 in Portuguese and 1 in French. After the analysis of the bibliography, it

was found that reaching a stable pattern is complex and relapse becomes concrete because of the variety of causes that may influence the result. Therefore, it is fundamental the professional's knowledge to evaluate all the factors and choose the best containment for the post-treatment, as well as to encourage the patient's collaboration not only during, but also after the therapeutic proposal regarding the use of these restraints in order to have an effective result even over the years.

Keywords: Relapse. Stability. Corrective Orthodontics. Dental Occlusion.

1 INTRODUÇÃO

O tratamento ortodôntico apresenta como uma de suas principais metas a serem atingidas a estabilidade satisfatória contra as múltiplas causas que podem aumentar as taxas de insucesso no pós-tratamento. Segundo Bjerling e Vandevska-Radunovic (2018), ao fim do tratamento ortodôntico, conseguir uma estabilidade absoluta da oclusão dentária é algo distante e raro de acontecer.

Consertar defeitos oclusais, aprimorar a estética e recuperar problemas funcionais são fatores que compõem os objetivos a serem alcançados pela ortodontia e suas técnicas. No entanto, ao fim do tratamento, mesmo atingindo todas essas metas, não há garantia de que os resultados obtidos serão estáveis, necessitando que o profissional saiba quais as causas mais relevantes que levam a uma recidiva, além de entender os parâmetros de estabilidade e os métodos de estabilização para que se tenha um desfecho consistente do tratamento realizado (FOURQUET; GOTTLE; BOUNOURE, 2014).

Os dentes anteriores, mais precisamente os incisivos, com frequência se encontram apinhados em um período após a finalização do tratamento ortodôntico, já na arcada superior, o apinhamento da região anterossuperior é menos prevalente, marcando cerca de 7% após a utilização do aparelho de contenção (BJERING; SANDVIK; MIDTBO; VANDEVSKA-RADUNOVIC, 2017; GUIRRO; FREITAS; FREITAS; HENRIQUES; JANSON; CANUTO, 2011). Para Bjerling, Sandvik, Midtbo e Vandevska-Radunovic (2017) existem vários fatores que são descritos para explicar o apinhamento tardio dos dentes anteriores inferiores (incisivos). Ao passo que, a harmonia em longo prazo dos mesmos é regularmente vista como imprevisível. A dimensão encurtada do arco entre os caninos e o desvio de posicionamento entre os incisivos, quando presentes antes do tratamento, favorecem a desarmonia oclusal após a realização da contenção mandibular (BJERING; SANDVIK; MIDTBO; VANDEVSKA-RADUNOVIC, 2017).

As mudanças ocorridas nos arcos dentários acontecem nos quatro primeiros anos após a realização do tratamento. Alguns autores apontam dois anos como um intervalo que se relaciona bem com a recidiva e a estabilidade. Com o passar dos anos, alterações do posicionamento dentário ocorrerão. Dessa maneira, distintos modelos de contenções são prescritos pelos ortodontistas a fim de evitar a maior quantidade possível de mudanças indesejadas (BJERING; VANDEVSKA-RADUNOVIC, 2018; MAIA; NORMANDO; MAIA; FERREIRA; ALVES, 2010).

Compreender os diversos fatores que atuam na recorrência não é algo simples e interfere diretamente na manipulação das contenções que serão usadas. Para Lima, Carvalho, Almeida e Júnior (2012), uma opção para a manutenção da estabilidade é a utilização de retentores fixos aos caninos. Entretanto, depois de três anos, existe 20% de chances de ocorrer uma nova recidiva. Ademais, a literatura relata que não há um consenso de quanto tempo de período retentivo o paciente deve permanecer no pós-tratamento, sabendo apenas que há um tempo mínimo de 232 dias que deve ser respeitado. Além disso, o estímulo gerado pela mastigação é importante, pois está destinado a recomposição das fibras do periodonto em seu atual posicionamento (LIMA; CARVALHO; ALMEIDA; JÚNIOR, 2012; THICKETT; POWER, 2010).

Nesse sentido, foi realizada uma revisão da literatura científica com o objetivo de discorrer sobre a estabilidade e a recidiva do tratamento ortodôntico, expondo os diversos fatores que estão relacionados, a fim de que se possa conhecer o que há de mais atual sobre o tema, que é de grande importância para a Ortodontia.

2 REVISÃO DE LITERATURA

Reabilitar o paciente através da correção de seus defeitos oclusais e garantir a estabilidade das melhorias que foram geradas é a finalidade do tratamento ortodôntico. No entanto, uma indagação relevante precisa ser considerada: compreender se as alterações ocorridas ao fim da terapia se originam de uma recidiva ou do curso natural de mudanças que ocorrem de forma fisiológica, pois os desajustes de posicionamento dos dentes se agravam com o passar dos anos até em pessoas que não passaram pelo tratamento. (FREITAS; GUIRRO; FREITAS; FREITAS; JANSON, 2017; SCHÜTZ-FRANSSON; LINDSTEN; BJERKLIN; BONDEMARK, 2019; TYNELIUS; BONDEMARK; LILJA-KARLANDER, 2010).

Nessa perspectiva, é de grande importância que os profissionais que realizam o tratamento ortodôntico tenham uma antecipação de forma específica das mudanças na oclusão, já que recidiva ocorre em cerca de 50% dos casos com até dois anos de finalizada a terapia ortodôntica, concordando com os resultados obtidos no trabalho de Tynelius, Bondemark e Lilja-Karlander (2013), que mostram que para conservar o resultado final do tratamento, o primeiro ano com a utilização da contenção é o mais significativo (FREITAS; GUIRRO; FREITAS; FREITAS; JANSON, 2017).

Com isso, tem-se a necessidade da utilização de parâmetros que possam avaliar a estabilidade do tratamento, sendo alguns deles descritos na literatura analisada.

2.1 Índice de irregularidade de Little

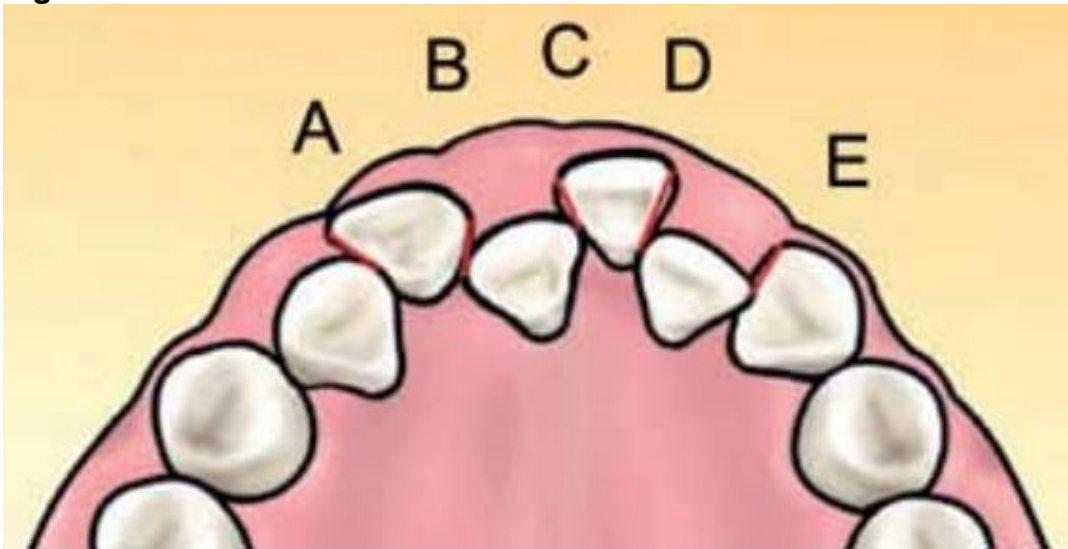
O Índice de Irregularidade de Little (LII), criado por ele em 1975 consiste em um método utilizado para avaliar de forma objetiva o posicionamento dos incisivos inferiores através da medição em linha reta dos desvios dos pontos de contato de cada incisivo inferior em relação ao seu dente vizinho. A medida é feita com a utilização de um paquímetro calibrado para exibir um escore em milímetros. Esse índice apresenta como desvantagem o fato de que se um dos seis dentes anteriores se encontra com o seu posicionamento totalmente alterado, o valor final do escore será elevado, não se relacionando com o déficit geral do comprimento do arco. Entretanto, é uma técnica de uso simples que foi bem recebida e aceita pelos profissionais da Odontologia (DOWLING; BURNS; MACAULEY; GARVEY; FLEMING, 2013; MACAULEY; GARVEY; DOWLING; FLEMING, 2012).

Figura 1 – Graus do Índice de irregularidade de Little

Escala de 1 a 10	Estado de alinhamento
0	Perfeito alinhamento
1 a 3	Irregularidade mínima
4 a 6	Irregularidade moderada
7 a 9	Irregularidade severa
10	Irregularidade muito severa

Fonte: Maia; Gonçalves; Jacomini; Raveli; Raveli, 2013.

Figura 2 – Posicionamento dos dentes anteriores inferiores



Fonte: Maia; Gonçalves; Jacomini; Raveli; Raveli, 2013.

Figura 3 – Medição do índice com compasso milimetrado



Fonte: Maia; Gonçalves; Jacomini; Raveli; Raveli, 2013.

2.2 Peer assessment rating (par)

Os recursos de avaliação da estabilidade normalmente usam traços oclusais de forma individual e separada em modelos de estudo, ao passo que índices oclusais analisam os defeitos da oclusão por completo. O Peer Assessment Rating (PAR) é utilizado para julgar a qualidade técnica do resultado do tratamento ortodôntico, através da comparação dos modelos de estudo antes e após o tratamento. Consiste em um índice muito amplo, pois a avaliação é feita considerando vários elementos: o alinhamento dentário anterior, a oclusão da região posterior, trespasse vertical, trespasse horizontal, as discrepâncias da linha média e

a impactação dentária. Ao final da análise uma média é atribuída, considerando que valores menores que cinco pontos indicam uma oclusão adequada. Este método avaliativo apresenta uma boa confiabilidade, pois a média dos elementos de análise é feita de forma rápida e correta (BERNABÉ; MONTIEL-COMPANY; PAREDES-GALLARDO; GANDÍA-FRANCO; BELLOT-ARCIS, 2016; GU et al., 2016; LIU; OH; CHAMBERS; BAUMRIND; XU, 2017; MEJÍA-RODRÍGUEZ; ÁLVAREZ-VARELA, ROLDAN, 2013; TANER; UZUNER; ÇAYLAK; GENÇTURK; KAYGISIZ, 2019).

A partir da análise da estabilidade do tratamento, a literatura mostra que uma gama de desfechos pode ocorrer e estão associados a diversos fatores, como: início do tratamento, o grau de apinhamento que o paciente apresentava, a terapia proposta pelo ortodontista, à colaboração do paciente ao longo e após o tratamento e a sua idade (QUAGLIO; FREITAS; FREITAS; JANSON; HENRIQUES, 2012).

Os motivos pelos quais a recidiva do tratamento ocorre não são completamente assimilados, porém, alguns fatores aparentam estar associados, dentre eles: a pressão exercida pela língua, lábios e bochecha, o aumento tardio do tamanho do arco dentário, a dimensão dos dentes e em maior grau por uma propensão das fibras do complexo alveolar de se reestruturarem. Desse modo, com a finalidade de reduzir a recidiva ao fim da terapia ortodôntica, praticamente todos os pacientes necessitam usar algum tipo de aparelho para contenção (LITTLEWOOD; MILLETT; DOUBLEDAY; BEARN; WORTHINGTON, 2016; SCHUTZ-FRANSSON; LINDSTEN; BJERKLIN; BONDEMARK, 2019).

Por essas razões, ter um controle da recidiva é fundamental para que o resultado final do tratamento seja garantido. Por isso, o uso de aparelhos de contenção é um componente essencial na terapia ortodôntica, permitindo que os dentes apresentem um posicionamento ideal e totalmente funcional, além de se evitar um novo tratamento, o que iria gerar custos e perda de tempo (LITTLEWOOD; MILLETT; DOUBLEDAY; BEARN; WORTHINGTON, 2016; YU; SUN; LAI; WU; KOSHY; SHI, 2013).

2.3 Classes de contenções

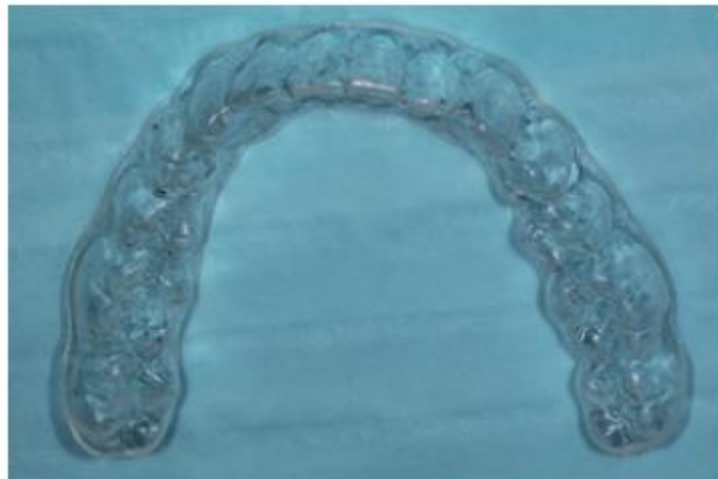Para as várias indicações, dois tipos de contenções podem ser usados: as removíveis e as fixas. Aquelas que permitem ser retiradas pelos pacientes são chamadas de aparelhos removíveis. Estes por sua vez, facilitam a limpeza do contorno dentário e, caso seja designado, terá seu uso fracionado com relação ao tempo. Com isso, a responsabilidade da eficácia do tratamento estará diretamente ligada ao comprometimento do paciente em usar a contenção. Diferente dos aparelhos fixos, que necessitam estar em função diariamente em período integral, para assim, diminuírem a possibilidade de uma recidiva. Ambos os tipos devem ser apropriados para que não gerem desconforto ou injúria ao paciente, favorecendo o seu uso para que se mantenha o correto posicionamento dentário. (JOHNSTON; LITTLEWOOD, 2015; LITTLEWOOD; MILLETT; DOUBLEDAY; BEARN; WORTHINGTON, 2016; LITTLEWOOD; KANDASAMY; HUANGK, 2017).

Existem ainda os casos em que o profissional utiliza o protocolo de associação dos dois tipos, constituindo uma dupla contenção, utilizada em ocasiões onde o paciente usa uma contenção fixa associada a uma removível de uso noturno que tem o objetivo manter os dentes bem posicionados para que, caso haja uma falha da contenção fixa, este possa ser substituído ou reparado sem que tenha uma perda de função (JOHNSTON; LITTLEWOOD, 2015).

2.4 Contenções feitas a vácuo (VFRs)

Estas contenções apresentam como vantagens o fato de poderem ser confeccionados logo após a retirada do aparelho fixo, apresentam um elevado nível estético, um custo reduzido e são confortáveis, o que faz com que sejam bem aprovadas pelos pacientes. Ademais, em casos que o paciente apresenta a ausência de determinado elemento dentário, dentes de estoque podem ser incluídos. Este tipo de contenção não possibilita que os músculos exerçam força sobre os dentes, devendo ser usada em casos que se tem um excelente acabamento do tratamento ortodôntico fixo, sendo importante que os pacientes sejam avisados para não se alimentarem quando as contenções a vácuo estiverem em posição, além disso, a fabricação de moldeiras individuais de EVA (copolímero Etileno/Acetato de Vinila) fornece uma opção efetiva para o clareamento dental caseiro. (GARG; GOJE, 2018; JOHNSTON; LITTLEWOOD, 2015; REZENDE, M.; SIQUEIRA, S. H; KOSSATZ, 2014).

Figura 4 - Contenção feita a vácuo



Fonte: Johnston; Littlewood, 2015.

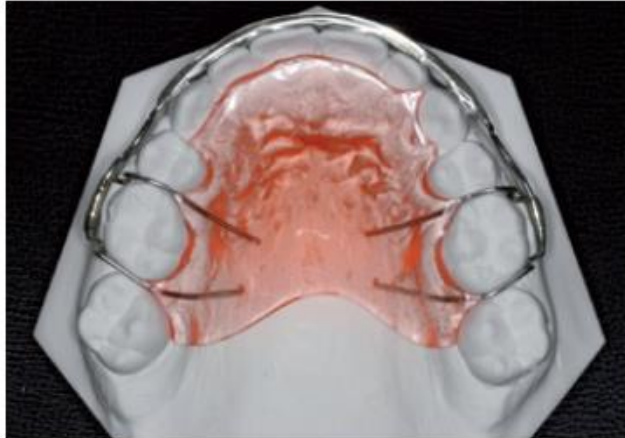
2.5 Aparelho de contenção do tipo Hawley

A contenção ou placa de Hawley é um dispositivo formado pela associação de grampos retentivos para os dentes molares, um fio de aço inoxidável que forma um arco na superfície vestibular dos dentes e uma placa confeccionada em resina acrílica. É o aparelho mais empregado para conter o processo de recidiva ao fim do tratamento ortodôntico. De modo geral, a placa é inativa, mas em casos específicos, podem ser utilizados grampos e molas, presos a base de acrílico ou soldados ao arco vestibular para atuarem como elementos ativos. Por ser um dispositivo removível, a higiene oral do paciente é facilitada, além disso, apresenta uma estética moderada e é de fácil confecção laboratorial. Todavia, exibe como desvantagem o fato de que a sua utilização depende da colaboração do paciente (ALMEIDA, 2010).

Esse aparelho de contenção tem o seu uso empregado para as duas arcadas dentárias, porém, pela anatomia, a região de molares inferiores apresenta uma retentividade, necessitando de um alívio durante a confecção do aparelho. Além disso, o sulco lingual não apresenta tanta profundidade, precisando que a base do acrílico seja mais estreita e apresente uma espessura maior para ampliar sua

resistência. Por esses motivos, a placa de Hawley é mais indicada e utilizada na arcada superior (ALMEIDA, 2010).

Figura 5 - Placa de Hawley

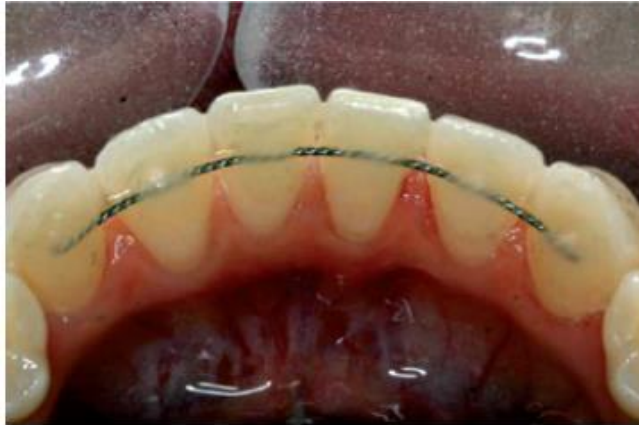

Fonte: Johnston; Littlewood, 2015.

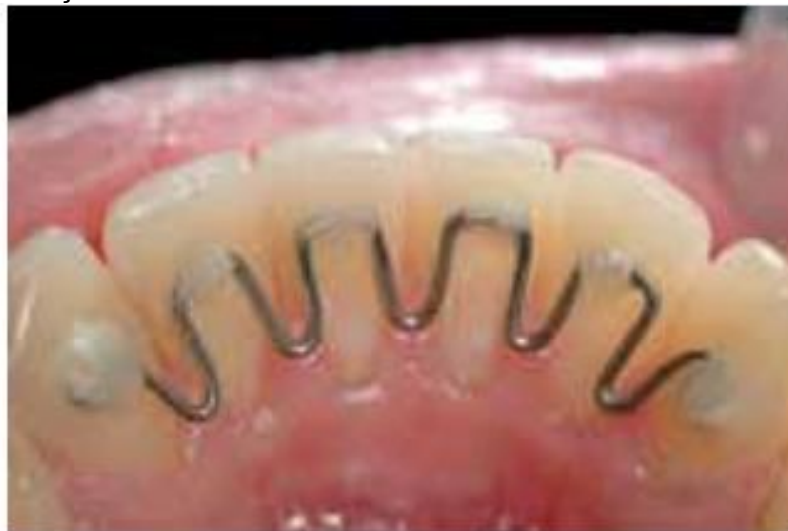2.6 Contenções fixas

As contenções fixas são mais discretas e também diminuem a necessidade de ter o seu uso condicionado pela colaboração do paciente. A contenção pode ser feita utilizando um fio multifilamentar conectado de canino a canino em todos os seis dentes da região anterior ou com um fio de aço inoxidável redondo preso apenas aos caninos. Os fios ortodônticos podem romper e pelo uso integral tem-se a facilidade de se depositarem resíduos e formar cálculo, podendo favorecer o acometimento da saúde bucal, como inflamação da gengiva e perda óssea adjacente a contenção, relacionadas a má higiene do paciente. Desse modo é importante ter um cuidado particular durante a instalação destes aparelhos para preservar os tecidos periodontais (JOHNSTON; LITTLEWOOD, 2015; LUKIANTCHUKI; HAYACIBARA; RAMOS, 2011; SALEHI; NAJAFI; ROEINPEIKAR, 2013).

Durante a colocação de uma contenção colada, a resina deve ser deposta de modo que possa recobrir toda a superfície do fio que está em contato com a superfície lingual ou palatina do dente, mas sem excessos que possam interferir na higiene do paciente, devendo este ser removido utilizando uma broca de tungstênio. Os profissionais devem instruí-los sobre os cuidados necessários com a contenção e orientar a realização de uma boa higiene no contorno dela, que pode ser melhorada pela ajuda de escovas interdentais ou superfloss. Além disso, uma atenção especial deve ser dada as contenções modificadas que são feitas com o intuito de facilitar o uso do fio dental, entretanto, este tipo de contenção por apresentar um comprimento maior do fio ortodôntico e mais contato com a superfície dentária dos dentes anteriores inferiores, favorece o maior acúmulo de placa e conseqüente gengivite (JOHNSTON; LITTLEWOOD, 2015; LUKIANTCHUKI; HAYACIBARA; RAMOS, 2011).

Figura 6 – Contenção fixa

Fonte: Johnston; Littlewood, 2015.

Figura 7 – Contenção fixa modificada

Fonte: Lukiantchuki; Hayacibara; Ramos, 2011.

2.7 Duração do período de contenção

Atualmente, diversas razões estão relacionadas com a variabilidade do tempo que o paciente usará a contenção. Fatores individuais associados com a oclusão do paciente, a sua musculatura, tecidos moles e a preferência do profissional que está conduzindo o tratamento, além da carência de pesquisas científicas bem conduzidas sobre o tema favorecem estas variações. Porém, em casos onde as contenções são utilizadas por grandes períodos de tempo, é necessário realizar consultas constantes para reduzir os danos como retrações gengivais e mudanças no contorno do arco mandibular (JOHNSTON; LITTLEWOOD, 2015; SCHULTZ-FRANSSON; LINDSTEN; BJERKLIN; BONDEMARKD, 2016).

2.8 Técnicas adjuntas

Assim como as contenções, os procedimentos adjuntos pretendem conservar o posicionamento dentário, diminuindo as chances de recidiva por meio de técnicas complementares de tecido mole ou duro. A periincisão ou fibrotomia circunferencial supra-alveolar ou supracestal é um método que se propõe a separar as fibras

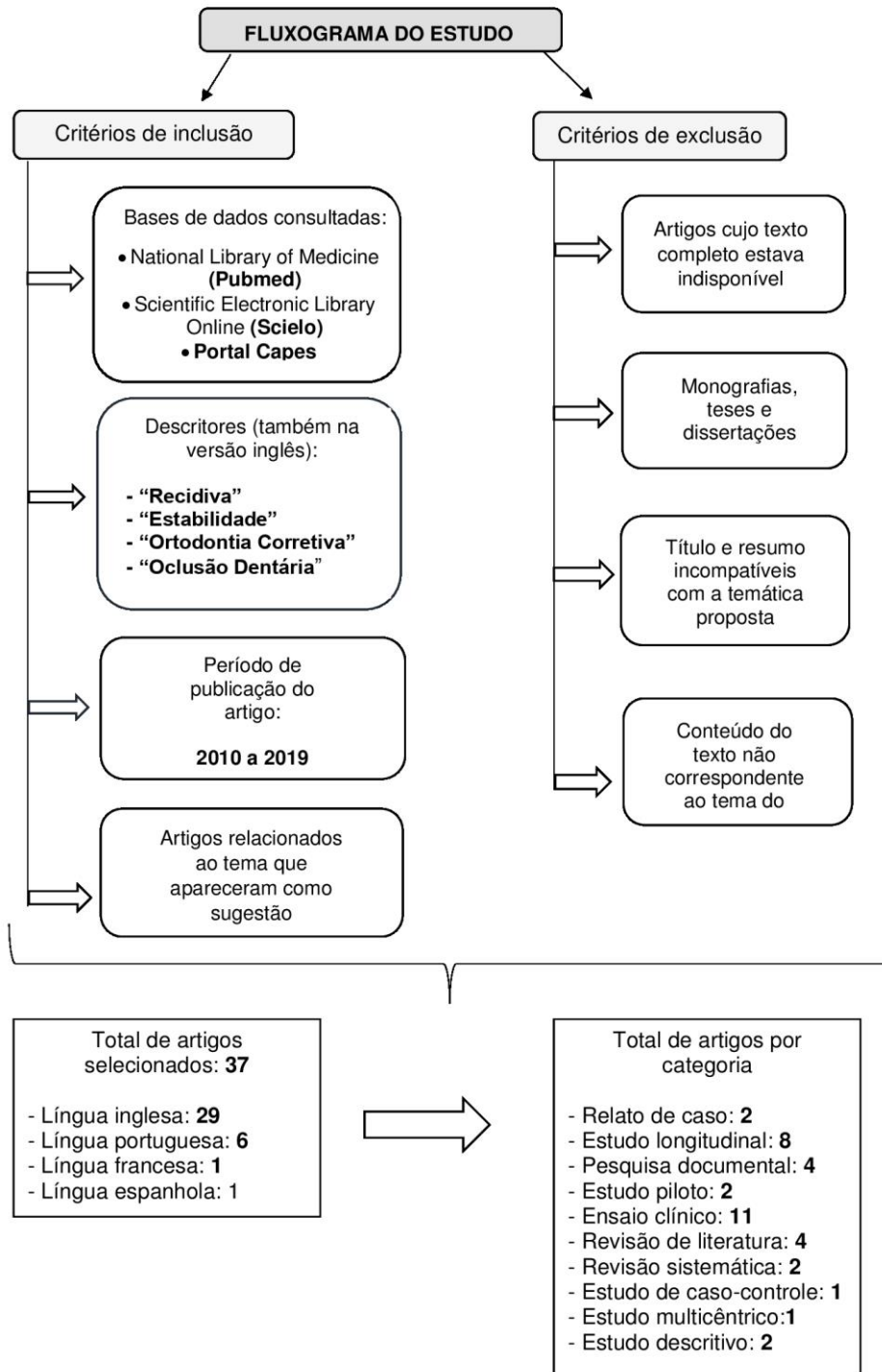
dentogengivais e intermediárias inseridas na região cervical dos dentes, pois essas têm uma propensão a movimentar os elementos dentários para o seu antigo posicionamento. É uma técnica de fácil execução, realizada sob anestesia local, porém só deve ser realizada quando o paciente apresentar um suporte ósseo adequado, além de um biótipo gengival ideal, preferencialmente sem a presença de recessão aliado a uma perfeita higiene oral (JOHNSTON; LITTLEWOOD, 2015; LITTLEWOOD; MILLETT; DOUBLEDAY; BEARN; WORTHINGTON, 2016; LITTLEWOOD; KANDASAMY; HUANGK, 2017).

O desgaste interproximal ou reaproximação é outra técnica adjuvante, porém, de tecido duro, que objetiva a remoção de uma porcentagem reduzida de esmalte das regiões interproximais, com o intuito de reduzir o tempo de tratamento e permitir a manutenção das distâncias transversais dos arcos possibilitando um aumento da estabilidade entre os dentes vizinhos e diminuindo as chances de recidiva. Entretanto, o conhecimento sobre as prováveis vantagens e riscos desses procedimentos ainda são limitados (JOHNSTON; LITTLEWOOD, 2015; LITTLEWOOD; MILLETT; DOUBLEDAY; BEARN; WORTHINGTON, 2016; ZACHRISSON; MINSTER; OGAARD; OGAARD, 2011).

3 METODOLOGIA

Foi realizada uma revisão na literatura científica de caráter exploratório e descritivo, através da consulta em três bases de dados, seguindo critérios de inclusão e exclusão para o aceite dos artigos, como mostra na figura oito.

Figura 8 – Fluxograma de estudo.



Fonte – Elaborado pelo autor, 2019.

4 RESULTADOS E DISCUSSÕES

O objetivo dos profissionais que trabalham com a Ortodontia é fazer com que seus pacientes disponham de uma oclusão e um alinhamento dentário adequado depois de vários anos da utilização de contenções. Entretanto, a literatura mostra que a recidiva é um produto que irá ocorrer e designa um regresso a uma condição anterior que comumente não é desejada e decorre da atuação em conjunto de diversas causas. Em vista disso, assegurar a estabilidade do tratamento se torna necessário e de caráter urgente para os ortodontistas (LYOTARD; HANS; NELSON; VALIATHAN 2010; YU; JIAQIANG; WEITING; WANG; ZHEN; NI, 2014).

Tal abordagem reforça a necessidade de avaliar os diferentes fatores que possam contribuir para a recaída a fim de que ações sejam realizadas, visando uma estabilidade em longo prazo do tratamento para o paciente.

No mesmo entendimento, Fourquet, Göttle e Bounoure (2014) reafirmam que ao final do tratamento ortodôntico, a durabilidade do produto final entregue ao paciente não é assegurada. Na verdade, para Bassigny (1983) apud Fourquet, Göttle e Bounoure (2014, p.112): "O único critério para o sucesso em longo prazo de um tratamento ortodôntico é a estabilidade ao longo do tempo das correções feitas".

Em contrapartida, uma evolução do índice de PAR em 79%, passados 10 anos da finalização, constata que o tratamento ortodôntico consegue sim ser sólido e consistente mesmo com o passar do tempo, corroborando o que foi observado por Bjerling e Vandevska-Radunovic (2018), que também verificaram melhorias do escore de PAR em um grande período.

A literatura discorre sobre os diversos fatores que estão envolvidos e se relacionam diretamente com o tratamento ortodôntico. É usualmente admitido que o aspecto e a dimensão do arco dentário precisam ser preservados quando o tratamento ortodôntico está sendo realizado, pois a literatura mostra que quando se realizam mudanças nas distâncias inter-caninos e inter-molares, o processo de recidiva é bastante propenso. Nesta mesma perspectiva, o estudo de Conti, Filho, Vedovello, Valdrighi e Kuramae (2011) mostrou um aumento relevante na distância inter-caninos, podendo estar relacionado ao protocolo que foi utilizado em oito pacientes, onde foi realizada uma expansão rápida (CONTI; FILHO; VEDOVELLO; VALDRIGHI; KURAMAE, 2011; YU; JIAQIANG; WEITING; WANG; ZHEN; NI, 2014).

Nesse sentido, Fourquet, Göttle e Bounoure (2014, p.112) afirmam que "se o potencial de crescimento residual é desfavorável entre a maxila e a mandíbula, este pode contribuir para a desestabilização da situação no fim do tratamento ou piorar a maloclusão". Pois, naturalmente já existe uma diminuição do perímetro do arco decorrente de uma movimentação para a linha média (mesial) de forma natural dos elementos dentários (STEINNES; JOHNSEN; KEROSUO, 2017).

Para Littlewood, Kandasamy e Huang (2017), vários fatores são responsáveis pelo apinhamento antero-inferior dos incisivos, e, extrair os terceiros molares fundamentando-se unicamente na precaução do apinhamento é injustificável e não fundamentada em comprovações. Por esse trecho, podemos entender que não há necessidade de realizar a extração dos terceiros molares pensando unicamente na prevenção de um apinhamento tardio dos incisivos, pois este tem uma natureza bem mais ampla e não será prevenido apenas com a remoção de tais dentes.

Na mesma concepção, de acordo com Silva, Santos, Oliveira e Santos (2010), o apinhamento é causado pela influência de diversas fontes que atuam em conjunto e em múltiplos níveis, tendo um curso natural e consecutivo na dentição durante nossa existência. Com isso, remover os terceiros molares de forma protetória no

término do tratamento ortodôntico é algo infundado na literatura (SILVA; SANTOS; OLIVEIRA; SANTOS, 2010).

Embora a maior prevalência da recidiva ocorra no segmento anteroinferior, o relacionamento com a estética e função do paciente traz uma atenção especial na procura por fontes que auxiliem na estabilidade da região anterossuperior, pois a visibilidade do apinhamento gerado nessa área é maior, portanto, propicia mais prejuízos ao paciente (GUIRRO; FREITAS; FREITAS; HENRIQUES; JANSON; CANUTO, 2011).

A fisiologia de cada pessoa lhe proporciona mudanças ao longo da vida e essas alterações ocorrem também na cavidade oral. Uma movimentação dentária natural deve ser esperada com o passar do tempo e o profissional deve identificá-la e entender que estes movimentos estão atrelados ao envelhecimento do organismo. Além disso, como não existe um consenso sobre o tempo exato para o emprego da contenção, a sua utilização por um tempo pequeno ou mesmo o seu não uso faz com que as chances de ocorrer uma desarmonia nos dentes incisivos aumentem (DIAS; FRANÇA; NEVES; LOMBARDI; CÉSAR; DRUMMOND, 2019).

Dessa forma, faz-se necessário o uso de contenções por um período de tempo prolongado com a finalidade de diminuir a possibilidade de gerar apinhamento pós-terapia ortodôntica nos dentes anteriores inferiores. Contudo, a literatura ainda não tem clareza sobre a duração apropriada que o paciente deve utilizar a contenção para evitar irregularidades nos incisivos inferiores. Entretanto, resultados comprovam que uma fase de contenção maior que oito anos e com o uso de aparelhos fixos acarretam em uma preservação mais efetiva da continuidade do alinhamento desses dentes ao comparar-se com o que foi exposto por outras pesquisas que tiveram períodos de contenção menores (JOHNSTON; LITTLEWOOD, 2015).

Com relação às contenções, o estudo de Littlewood, Millett, Doubleday, Bearn e Worthington (2016) mostrou que a redução da irregularidade foi mais eficaz com a ação das contenções fixas. Além disso, as pessoas que participaram da pesquisa e usaram as contenções termoplásticas afirmaram que seu uso é mais fácil e se sentiram menos constrangidas ao usar do que os participantes que utilizaram no período de contenção a Placa de Hawley (LITTLEWOOD; MILLETT; DOUBLEDAY; BEARN; WORTHINGTON, 2016).

O fator extração ou não de dentes e sua interferência nas alterações que ocorrem ao final do tratamento ortodôntico tem estado em constante pesquisa. Nesse quesito, os estudos sobre o tema mostram resultados heterogêneos. O nível de apinhamento se mostrou superior no período pós-tratamento dos pacientes que passaram por extrações dentárias (MAIA; NORMANDO; MAIA; FERREIRA; ALVES, 2010). Esses resultados concordam com o estudo de Myser, Campbell, Boley e Buschangd (2013), que também observaram na fase pós-tratamento os pacientes que passaram pelo protocolo de extração apresentarem um espaçamento e irregularidade pós-contenção mais significativos em comparação com o grupo sem extrações.

Isso mostra que a literatura ainda carece de mais estudos sobre o tema para que possa se chegar a um consenso. Pois, em contrapartida ao que foi exposto acima, Uhde et al. (1983), Ormiston et al. (2005), e Birkeland et al. (1997) apud Maia et al. (2010) constataram que o fator extração dentária influenciou de forma pequena ou até mesmo nula na estabilidade dos pacientes que passaram pelo tratamento.

Maia, Normando, Maia, Ferreira e Alves (2010) também não observaram relação considerável entre as mudanças de apinhamento no pós-tratamento e o

gênero do paciente, contrapondo o que foi citado nesse mesmo artigo, que o crescimento residual facial mais longo no sexo masculino foi relacionado com um apinhamento mais expressivo ao fim do tratamento.

Bernabé, Montiel-Company, Paredes-Gallardo, Gandía-Franco e Bellot-Arcis (2016) constataram não haver ligação direta entre a idade inicial do tratamento e a estabilidade; já com relação ao gênero, também não foram vistos mudanças relevantes que indicassem que um sexo está mais susceptível do que o outro. No entanto, as intervenções ortodônticas ocorrem mais por volta dos 18 anos de idade, período que corresponde as maiores alterações oclusais, o que faz com que o período retentivo se torne ainda mais complexo (JOHNSTON; LITTLEWOOD, 2015).

Cerca de 40% das pessoas que não passaram pelo tratamento ortodôntico e estão entre 15 e 50 anos apresentam uma alteração no correto posicionamento dos incisivos. Desse total, em torno de 17% exibem uma irregularidade severa >7mm no arco mandibular. Essa deficiência de alinhamento dentário na região anterior de pacientes com tratamento ortodôntico constitui a complicação mais relevante. Mesmo em comparação com outros fatores como o sexo, a etnia, o total de dentes na arcada, a idade é sem dúvidas a condição mais pertinente para explicar o desalinhamento dos dentes anteriores (MYSER; CAMPBELL; BOLEY; BUSCHANGD 2013).

Ao fim da terapia ortodôntica, os pacientes devem ser informados sobre as imperfeições do tratamento e que na maior parte, as contenções são primordiais para o sucesso do mesmo, cabendo ao profissional expor ao paciente o seu compromisso com a fase retentiva do seu tratamento (JOHNSTON; LITTLEWOOD, 2015).

5 CONSIDERAÇÕES FINAIS

A estabilidade do tratamento ortodôntico é um tema de bastante relevância, pois ela está diretamente ligada ao sucesso da terapia oferecida ao paciente. A literatura, entretanto, mostra que atingir um padrão estável não é simples, pois a recidiva do tratamento é algo concreto e que está associada a múltiplos fatores, sendo de total importância tanto o conhecimento do profissional para avaliar todos os fatores e escolher a melhor terapia com o aparelho de contenção para o pós-tratamento, como a colaboração do paciente com o uso dos desses aparelhos para que se tenha um resultado efetivo mesmo com o passar dos anos.

REFERÊNCIAS

ALMEIDA, R. R. de. Tudo o que você precisa saber sobre a placa de Hawley. **Revista Clínica de Ortodontia Dental Press**, v. 9, n. 1, 2010.

BERNABÉ, P. G. de; MONTIEL-COMPANY, J. M.; PAREDES-GALLARDO, V.; GANDÍA-FRANCO, J. L.; BELLOT-ARCIS, C. Orthodontic treatment stability predictors: A retrospective longitudinal study. **The Angle Orthodontist**, v. 87, n. 2, p. 223-229, 2016.

BJERING, R.; VANDEVSKA-RADUNOVIC, V. Occlusal changes during a 10-year posttreatment period and the effect of fixed retention on anterior tooth alignment.

American Journal of Orthodontics and Dentofacial Orthopedics, v. 154, n. 4, p. 487-494, 2018.

BJERING, R; SANDVIK, L.; MIDTBØ, M.; VANDEVSKA-RADUNOVIC, V. Stability of anterior tooth alignment 10 years out of retention. **Journal of Orofacial Orthopedics/Fortschritte der Kieferorthopädie**, v. 78, n. 4, p. 275-283, 2017.

CONTI, M. de F.; FILHO, M. V.; VEDOVELLO, S. A. S.; VALDRIGHI, H. C.; KURAMAE, M. Avaliação longitudinal de arcadas dentárias individualizadas com o método Borda WALA. **Dental Press J Orthod**, p. 65-74, 2011.

DIAS, V. A. P.; FRANÇA, E. de C.; NEVES, L. S.; LOMBARDI, M. de A.; CÉSAR, C. C.; DRUMMOND, A. F. Eficácia de contenções fixas e removíveis na prevenção da recidiva do apinhamento anteroinferior. **Revista Clínica de Ortodontia Dental Press**, v. 18, n. 1, 2019.

DOWLING, A. H; BURNS, A; MACAULEY, D; GARVEY, T. M; FLEMING, G. J. P. Can the intra-examiner variability of Little's Irregularity Index be improved using 3D digital models of study casts? **Journal of dentistry**, v. 41, n. 12, p. 1271-1280, 2013.

FOURQUET, L.; GÖTTLE, M.; BOUNOURE, G. Finitions, stabilité et harmonie. **L'Orthodontie Française**, v. 85, n. 1, p. 93-125, 2014.

FREITAS, K. M. S.; GUIRRO, W. J. G.; FREITAS, D. S. de; FREITAS, M. R. de; JANSON, G. Relapse of anterior crowding 3 and 33 years postretention. **American Journal of Orthodontics and Dentofacial Orthopedics**, v. 152, n. 6, p. 798-810, 2017.

GARG, D.; GOJE, S. K A Roadmap to Retention Protocols Applicable to Various Clinical Cases: An Overview. **Indian J Dent Adv**, v. 10, n. 1, p. 35-40, 2018.

GU, J. et al. Evaluation of Invisalign treatment effectiveness and efficiency compared with conventional fixed appliances using the Peer Assessment Rating index. **American Journal of Orthodontics and Dentofacial Orthopedics**, v. 151, n. 2, p. 259-266, 2017.

GUIRRO, W. J.G.; FREITAS, K. M. S.; DE FREITAS, M. R; HENRIQUES, J. F. C.; JANSON, G.; CANUTO, L. F. G. Relapse of maxillary anterior crowding in Class I and Class II malocclusions orthodontically treated without extractions. **Dental Press Journal of Orthodontics**, v. 16, n. 5, p. 1-16, 2011.

JOHNSTON, C. D.; LITTLEWOOD, S. J. Retention in orthodontics. **British dental journal**, v. 218, n. 3, p. 119, 2015.

LIMA, V. S. de A; CARVALHO, F. de A. R. C.; ALMEIDA, R. C. C.; JÚNIOR, J. C. Different strategies used in the retention phase of orthodontic treatment. **Dental Press Journal of Orthodontics**, v. 17, n. 4, p. 115-121, 2012.

LITTLEWOOD, S. J.; KANDASAMY, S.; HUANG, G. Retention and relapse in clinical practice. **Australian dental journal**, v. 62, p. 51-57, 2017.

LITTLEWOOD, S. J.; MILLETT, D. T.; DOUBLEDAY, B.; BEARN, D. R.; WORTHINGTON, H. V. Retention procedures for stabilising tooth position after treatment with orthodontic braces (Review). **Cochrane Database of Systematic Reviews**, n. 1 de 2016.

LIU, S; OH, H; CHAMBERS, D. W; BAUMRIND, S; XU, T. Validity of the American Board of Orthodontics Discrepancy Index and the Peer Assessment Rating Index for comprehensive evaluation of malocclusion severity. **Orthodontics & craniofacial research**, v. 20, n. 3, p. 140-145, 2017

LUKIANCHUKI, M. A.; HAYACIBARA, R. M.; RAMOS, A L. Comparação de parâmetros periodontais após utilização de contenção ortodôntica com fio trançado e contenção modificada. **Dental Press Journal of Orthodontics**, v. 16, n.4, p. 44e1-44e7, 2011.

LYOTARD, N. HANS, M.; NELSON, S.; VALIATHAN, M. Short-term postorthodontic changes in the absence of retention. **The Angle Orthodontist**, v. 80, n. 6, p. 1045-1050, 2010.

MACAULEY, D.; GARVEY, T. M.; DOWLING, A. H.; FLEMING, G. J. P. Using Little's Irregularity Index in orthodontics: Outdated and inaccurate?. **Journal of dentistry**, v. 40, n. 12, p. 1127-1133, 2012.

MAIA, N. G; NORMANDO, A. D. C.; MAIA, F. A.; FERREIRA, M. A. F.; ALVES, M. S. C. F. Factors associated with orthodontic stability: a retrospective study of 209 patients. **World journal of orthodontics**, v. 11, n. 1, 2010.

MAIA, S.; GONÇALVES, R.; JACOMINI, T., RAVELI, T. B.; RAVELI, D. B. Avaliação do índice de Little em indivíduos que utilizaram o aparelho funcional T4K. **Ortho Science: Orthodontic Science and Practice**, v. 6, n.24, p. 459-465, 2013.

MEJÍA-RODRÍGUEZ, A. M.; ÁLVAREZ-VARELA, E.; ROLDAN, S. I. Reliability assessment of PAR index plaster and digital study models. **CES Dentistry** , v. 26, n. 2, p. 49-58, 2013.

MYSER, S. A. CAMPBELL, P. M.; BOLEY, J.; BUSCHANG, P. H. Long-term stability: postretention changes of the mandibular anterior teeth. **American Journal of Orthodontics and Dentofacial Orthopedics**, v. 144, n. 3, p. 420-429, 2013.

QUAGLIO, C. L.; FREITAS, K. M. S. de; FREITAS, M. R. de; JANSON, G.; HENRIQUES, J. F. C. Stability of maxillary anterior crowding treatment. **Dental Press Journal of Orthodontics**, v. 17, n. 4, p. 57-64, 2012.

REZENDE, M.; SIQUEIRA, S. H; KOSSATZ, S. Clareamento dental-efeito da técnica sobre a sensibilidade dental e efetividade. *Revista da Associação Paulista de Cirurgios Dentistas*, v. 68, n. 3, p. 208-212, 2014.

SALEHI, P.; NAJAFI, H. Z.; ROEINPEIKAR, S. M. Comparison of survival time between two types of orthodontic fixed retainer: a prospective randomized clinical trial. **Progress in orthodontics**, v. 14, n. 1, p. 25, 2013.

SCHÜTZ-FRANSSON, U.; LINDSTEN, R.; BJERKLIN, K.; BONDEMARK, L. Twelve-year follow-up of mandibular incisor stability: Comparison between two bonded lingual orthodontic retainers. **The Angle Orthodontist**, v. 87, n. 2, p. 200-208, 2016.

SCHÜTZ-FRANSSON, U.; LINDSTEN, R.; BJERKLIN, K.; BONDEMARK, L. Mandibular incisor alignment in untreated subjects compared with long-term changes after orthodontic treatment with or without retainers. **American Journal of Orthodontics and Dentofacial Orthopedics**, v. 155, n. 2, p. 234-242, 2019.

SILVA, L. C. F. da.; SANTOS, T. de S.; OLIVEIRA, L. G. dos S.; SANTOS, J. A. S. de S. Relação entre terceiros molares inferiores e apinhamento ântero-inferior: uma revisão atual. *IJD. International Journal of Dentistry*, v. 9, n. 3, p. 148-154, 2010.

STEINNES, J.; JOHNSEN, G.; KEROSUO, H. Stability of orthodontic treatment outcome in relation to retention status: An 8-year follow-up. **American Journal of Orthodontics and Dentofacial Orthopedics**, v. 151, n. 6, p. 1027-1033, 2017.

TANER, L.; UZUNER, F. D; ÇAYLAK, Y; GENÇTURK, Z; KAYGISIZ, E. Peer Assessment Rating (PAR) Index as an Alternative for Orthodontic Treatment Need Decision in Relation to Angle Classification. **Turkish journal of orthodontics**, v. 32, n.1, p.1-5, 2019.

THICKETT, E.; POWER, S. A randomized clinical trial of thermoplastic retainer wear. **The European Journal of Orthodontics**, v. 32, n. 1, p. 1-5, 2010.

TYNELIUS, G E.; BONDEMARK, L.; LILJA-KARLANDER, E. Evaluation of orthodontic treatment after 1 year of retention—a randomized controlled trial. **The European Journal of Orthodontics**, v. 32, n. 5, p. 542-547, 2010.

TYNELIUS, G. E.; BONDEMARK, L.; LILJA-KARLANDER, E. A randomized controlled trial of three orthodontic retention methods in C class I four premolar extraction cases—stability after 2 years in retention. **Orthodontics & craniofacial research**, v. 16, n. 2, p. 105-115, 2013.

YU, Y.; SUN, J.; LAI, W.; WU, T.; KOSHY, S.; SHI, Z. Interventions for managing relapse of the lower front teeth after orthodontic treatment. **Cochrane Database of Systematic Reviews**, n. 9, 2013.

YU, Z; JIAQIANG, L.;WEITING, C.; WANG, Y.; ZHEN, M.; NI, Z. Stability of treatment with self-ligating brackets and conventional brackets in adolescents: a

long-term follow-up retrospective study. **Head & face medicine**, v. 10, n. 1, p. 41, 2014.

ZACHRISSON, B. U.; MINSTER, L.; OGAARD, B.; BIRKHED, D. Dental health assessed after interproximal enamel reduction: caries risk in posterior teeth. *American Journal of Orthodontics and Dentofacial Orthopedics*, v. 139, n. 1, p. 90-98, 2011.

AGRADECIMENTOS

Agradeço a Deus por ter me concedido saúde e me capacitado dia a dia para que o meu sonho se tornasse realidade, sem ti Senhor, eu não chegaria ao fim.

A minha família, em especial os meus pais Maria da Cruz Borges Pereira e Joel Pereira de Sousa, por toda dedicação, apoio e força, sem vocês toda essa jornada não seria possível.

A minha namorada, Alessandra Feitosa Gonçalves, por todo amor, apoio, compreensão e ajuda, sendo parte fundamental dessa minha trajetória.

Aos meus amigos do Piauí por sempre estarem comigo nos momentos bons e ruins.

A turma 8 de Odontologia, meus colegas e amigos por dividirem comigo experiências ao longo de mais de 5 anos, em especial a minha dupla, Lucas Almeida Barbosa e a minha amiga Sara Ramona Rodrigues de Maceno, pela amizade verdadeira e o companheirismo.

Agradeço aos meus mestres por todo conhecimento científico e de vida que foi repassado, em especial ao meu orientador José Cordeiro Lima Neto, pela confiança, por ter aceitado este desafio e me orientado para realizar este trabalho.

As professoras Smyrna Luiza Ximenes de Souza e Amanda Lúcio Do Ó Silva, por aceitarem o convite para compor a banca examinadora e contribuírem com o meu TCC.

A todos os pacientes que se disponibilizaram para o atendimento, favorecendo o meu crescimento profissional.

A todos os funcionários do Campus VIII, o meu muito obrigado.