



**UNIVERSIDADE ESTADUAL DA PARAÍBA
CENTRO DE CIÊNCIAS BIOLÓGICAS E DA SAÚDE
DEPARTAMENTO DE ODONTOLOGIA
CURSO DE ODONTOLOGIA**

RICARDO DIAS LOURENÇO

**CISTO DENTÍGERO ASSOCIADO A CANINO INCLUSO EM MAXILA:
RELATO DE CASO**

CAMPINA GRANDE – PB
2012

RICARDO DIAS LOURENÇO

**CISTO DENTÍGERO ASSOCIADO A CANINO INCLUSO EM MAXILA:
REALTO DE CASO**

Trabalho de Conclusão de Curso apresentado ao Curso de Odontologia da Universidade Estadual da Paraíba, em cumprimento à exigência para obtenção do título de Cirurgião-Dentista.

Orientador: Prof. Dr. Josuel Raimundo Cavalcante

CAMPINA GRANDE – PB
2012

FICHA CATALOGRÁFICA ELABORADA PELA BIBLIOTECA CENTRAL – UEPB

L892c

Lourenço, Ricardo Dias.

Cisto Dentífero associado a canino incluso em maxila
: relato de caso / Ricardo Dias Lourenço. – 2012.
20 f. : il. color

Digitado.

Trabalho de Conclusão de Curso (Graduação em
Odontologia) – Universidade Estadual da Paraíba, Centro
de Ciências Biológicas e da Saúde, 2012.

“Orientação: Prof. Dr. Josuel Raimundo Cavalcante,
Departamento de Odontologia”.

1. Cisto dentífero. 2. Cisto odontogênico. 3. Maxilar.
I. Título.

21. ed. CDD 617.63

RICARDO DIAS LOURENÇO


CISTO DENTÍGERO ASSOCIADO A CANINO INCLUSO EM MAXILA: relato de caso

Trabalho de Conclusão de Curso apresentado ao Curso de Odontologia da Universidade Estadual da Paraíba, em cumprimento à exigência para obtenção do título de Cirurgião-Dentista.


Aprovada em 28/11/2012



Prof. Dr. Josuel Raimundo Cavalcante / UEPB
Orientador



Prof.ª Dr.ª Carmen Lúcia Soares Gomes Medeiros / UEPB
Examinadora



Prof.ª Dr.ª Maria Helena Chaves Vasconcelos Catão / UEPB
Examinadora

DEDICATÓRIA

Este trabalho é dedicado às pessoas que sempre estiveram ao meu lado pelos caminhos da vida, me acompanhando, apoiando e principalmente acreditando em mim: Meus pais José Aumirton Dias Almeida e Adaci Lourenço de Oliveira e meus irmãos Marcello e Adaumirton. Dedico também a seis pessoas que sempre foram e serão exemplos de caráter e dignidade, sempre presentes na minha vida: Minha esposa Ana Caroline, tia Alvaci, prima Emannuely, tia Lourdes (in memorian), vó Zefinha (in memorian) e primo Lavino (in memorian).

“Tia Lourdes, vó Zefinha e Lavino, tenho certeza que de onde vocês estiverem vocês estão felizes assim como nós. Vocês permanecerão eternamente em nossas lembranças e, principalmente em nossos corações”.

Vocês são muito especiais para mim. Amo muito todos vocês!

AGRADECIMENTOS

- Agradeço primeiramente a DEUS, pois sem Ele não estaria vencendo esta nova etapa da minha vida.
- Durante estes dois últimos anos muitas pessoas participaram da minha vida. Algumas já de longas datas, outras mais recentemente. Dentre estas pessoas algumas se tornaram muito especiais, cada uma ao seu modo, seja academicamente ou pessoalmente; e seria difícil não mencioná-las. O meu orientador e amigo Prof. Dr. Josuel Raimundo Cavalcante que dedicou muito do seu tempo me ensinando e orientando não só para a graduação, mas também, para toda a vida. Obrigado pelos ensinamentos, atenção, amizade e dedicação ao longo desta jornada.
- A Prof^a. Dr^a. Maria Helena e a Prof^a. Dr^a. Carmen Lúcia, pela dedicação, empenho e vontade de alcançar algo mais além. Obrigado pela confiança, amizade e carinho.
- A todos os meus professores que são os maiores responsáveis por eu estar concluindo esta etapa da minha vida, compartilhando a cada dia os seus conhecimentos conosco.
- Aos meus pais José Aumirton e Adaci que, acreditando em mim, financiaram esta minha etapa.
- Ao meu irmão Marcello que sempre apoiou minhas decisões e me incentivou a buscar meus sonhos e uma vez me disse “o trabalho só aparece quando o trabalhador está pronto para executá-lo”.
- Aos meus familiares por me ajudarem, direta ou indiretamente, nesta minha etapa.
- A minha esposa Ana Caroline que sempre me incentivou e acreditou nos meus ideais.
- Ao meu grande amigo Mário César, colega de estágio, congressos e de todas as horas. Você estará sempre na minha lembrança.
- Aos colegas Izaldo e Neuma (Neumex) que também se tornaram muito especiais para mim.
- Aos funcionários da UEPB em especial Alexandre, Marileide e Rejane pela presteza e atendimento quando nos foi necessário. Nunca me esquecerei de vocês.
- Obrigado a todos vocês por participarem desta minha etapa, pois direta, ou indiretamente me fizeram crescer, tanto pessoalmente como profissionalmente.

Obrigado!

“Embora ninguém possa voltar atrás e fazer um novo começo, qualquer um pode começar agora e fazer um novo fim.” (Chico Xavier)

SUMÁRIO

1. INTRODUÇÃO	09
2. OBJETIVO	10
3. METODOLOGIA	12
3.1. RELATO DE CASO	12
4. DISCUSSÃO	15
5. CONSIDERAÇÕES FINAIS	16
REFERÊNCIAS BIBLIOGRÁFICAS	17

RESUMO

O cisto dentígero é um tipo de cisto odontogênico que acomete frequentemente indivíduos jovens, do gênero masculino, caucasianos, com uma predileção pela região de molar inferior e associado a um dente não erupcionado, podendo atingir tamanhos consideráveis. Este trabalho relata um caso clínico de um paciente de quarenta e três anos de idade com presença de um cisto dentígero em região de hemi-maxila esquerda, envolvendo o canino (23) e comprometendo o lateral (22). A opção de tratamento de acordo com as características da lesão foi a enucleação juntamente com a remoção do canino incluso e acompanhamento clínico periódico, a fim de certificar-se da eficácia do tratamento.

PALAVRAS-CHAVE: Cisto Dentígero, Cirurgia Bucal, Maxila.

A B S T R A C T

The dentigerous cyst is a type of odontogenic cyst that often affects younger individuals, males, Caucasians, with a predilection for the lower cheek tooth region and not associated with a tooth erupted and can reach considerable size. We report a case of an patient of forty-three years old with the presence of a dentigerous cyst in the region of the left hemi-jaw, involving the canine (23) and compromising the lateral (22). The choice of treatment according to the characteristics of the lesion was enucleation with the removal of the canine and periodical clinical monitoring in order to ensure treatment efficacy.

KEYWORDS: Dentigerous Cys, Surgery Oral, Maxilla.

1 INTRODUÇÃO

O cisto dentígero é um cisto odontogênico, que se apresenta como uma cavidade revestida por epitélio que engloba a coroa de um dente incluso na altura da junção amelocementária (CARVALHO et al., 2011). É um cisto de desenvolvimento que se desenvolve através do acúmulo de fluido entre o remanescente do órgão do esmalte e subjacente a coroa do dente após a sua formação completa (SETTE-DIAS et al., 2008).

Clinicamente o cisto dentígero se apresenta como uma lesão assintomática, que é descoberta através de exames radiográficos realizados com outras finalidades, em especial para investigar a ausência da erupção de elemento dentário (VAZ; RODRIGUES; FERREIRA, 2010). Esta lesão acomete principalmente indivíduos jovens entre a primeira e terceira décadas de vidas, caucasianos, do gênero masculino e tem uma predileção pela região de molar inferior, sendo que as regiões de caninos superiores e pré-molares inferiores também são encontrados, mas, com uma menor incidência (CARVALHO et al., 2011; VAZ; RODRIGUES; FERREIRA, 2010; BASTOS et al., 2011).

Radiograficamente se caracteriza por uma imagem radiolúcida unilocular com bordas escleróticas bem definidas e associadas a coroa do dente não irrompido a partir de sua porção cervical e circunscrita por uma linha radiopaca, provavelmente a cortical óssea (BASTOS et al., 2011). Histopatologicamente, apresenta uma cavidade cujo seu interior é revestido por epitélio do tipo escamoso estratificado com poucas camadas e o seu exterior por uma cápsula fibrosa de tecido conjuntivo, contendo ilhas de epitélio odontogênico e infiltrado inflamatório em quantidade e natureza variadas (CARLI et al., 2010).

O tratamento do cisto dentígero é determinado pelo tamanho da lesão, sendo que a enucleação e a remoção do dente associado, é tratamento de escolha na maioria dos casos e se opta pela marsupialização de lesões extensas com grandes perdas ósseas e adelgaçamento perigoso do osso, tendo como vantagem a preservação do dente associado ao cisto dentígero (MORAIS et al., 2011).

Este estudo teve como objetivo relatar um caso clínico de cisto dentígero associado a canino incluso em maxila.

2 REVISTA BIBLIOGRÁFICA

Cisto é considerado uma lesão benigna que se apresenta como uma cavidade patológica geralmente revestida por epitélio de espessura variada em que no seu interior encontra-se um conteúdo fluído, semifluído ou gasoso (FREITAS, 2008).

Com insuetas exceções, cistos que se apresentam revestidos por epitélio nos ossos do corpo são vistos somente nos maxilares, ainda que pouco mais do que alguns cistos podem resultar da inclusão do epitélio ao longo das linhas embrionárias de fusão, a maioria dos cistos dos ossos gnáticos é revestida por componentes do epitélio odontogênico, desta forma sendo denominados de cistos odontogênicos (CARVALHO et al, 2011).

Baseados quando da presença de processo inflamatórios estimulantes à proliferação epitelial odontogênica, estas patologias podem ser subclassificadas em lesões de origem inflamatória que resulta da inflamação da região e cistos odontogênicos cujo os fatores que os originam são desconhecidos, mas essas lesões não parecem surgir em decorrência de uma reação inflamatória (NEVILLE, 2009).

Por definição, o cisto dentífero é uma entidade descrita como uma cavidade patológica revestida por epitélio que engloba a coroa de um dente incluso, expande-se ao folículo e está ligado à junção amelocementária de um dente não erupcionado, sendo o tipo de cisto odontogênico de desenvolvimento mais comum (BASTOS et al., 2011).

Segundo Santana, Rebellato e Machado (2012), os cistos dentíferos têm origem a partir das células formadoras do órgão do esmalte, em diferentes estágios da sua evolução, que a partir da projeção de um germe dental, proliferam-se ao em vez de formar um dente, levando a uma degeneração do folículo e originando um cisto.

Clinicamente o cisto dentífero é uma lesão assintomática, que acomete principalmente indivíduos nas três primeiras décadas de vida, do gênero masculino, leucoderma e que esta associada em ordem de acometimento os terceiros molares inferiores inclusos, seguido dos caninos superiores e terceiros molares superiores, sendo sua detecção, muitas vezes obtida, através de tomadas radiográficas de rotina, ou quando estas são para diagnosticar a falta de erupção dentária (FERNANDES et al., 2006).

Carvalho et al. (2011), afirma que apesar de acometer diversas faixas etárias, o cisto dentífero apresenta uma maior prevalência em indivíduos jovens, pertencentes à primeira, segunda e terceira décadas de vida, mostrando um maior acometimento do gênero masculino que o feminino, havendo uma proporção de 2:1 respectivamente. Quanto à etnia, há uma maior prevalência de indivíduos caucasianos.

Esta lesão patológica pode ocorrer em qualquer localidade dos maxilares, sendo mais frequente em região de terceiros molares inferiores, relacionado com a degeneração do folículo de um germe supranumerário, ou com um dente ausente, podendo ocorrer também com uma relativa frequência em caninos superiores, terceiros molares superiores e segundos pré-molares inferiores em ordem decrescente de acometimento, respectivamente (MORAIS et al. 2011).

Radiograficamente, o cisto dentífero mostra-se tipicamente como uma área radiolúcida unilocular, com margens bem circunscritas e frequentemente escleróticas e inserido à junção amelocementária do dente envolvido, devendo desta forma ser avaliado com cautela, pois outras patologias tais como ameloblastoma unicístico e tumor odontogênico queratocístico poderiam ser erroneamente diagnosticados como cisto dentífero (SETTE-DIAS et al., 2008).

O desenvolvimento do cisto dentífero pode acarretar sérias complicações clínicas, como assimetria facial, deslocamento de dentes, erupção ectópica, impactação dentária e reabsorção radicular, desta forma fazendo diagnóstico diferencial com outras patologias que acometem os mesmos sítios e que apresentam semelhantes aspectos clínicos radiográficos como o tumor odontogênico adenomatóide, tumor odontogênico ceratocisto e ameloblastoma unilocular, por este motivo o diagnóstico deve ser fechado só com o histopatológico (CARVALHO et al., 2011).

Histologicamente é formado por um epitélio estratificado escamoso não ceratinizado com células cuboidais derivadas do epitélio reduzido do esmalte, que ocasionalmente pode exibir células ciliadas e por tecido conjuntivo fibroso, podendo apresentar infiltrado inflamatório (NEVILLE, 2009).

Os métodos de tratamentos englobam a enucleação, a descompressão e a marsupialização, sendo que a escolha de uma destas modalidades dependerá não só do tamanho da lesão, mas também das áreas envolvidas e da agressividade da mesma (MOTAMEDI; TALESH, 2005).

Classicamente, o tratamento cirúrgico usual do cisto dentífero é a enucleação cuidadosa do cisto juntamente com o elemento dentário não erupcionado envolvido, sendo que a marsupialização é indicada nos casos em que o cisto já tomou grandes proporções, permitindo a descompressão do cisto, com uma notável redução do tamanho do defeito ósseo (VAZ; RODRIGUES; FERREIRA, 2010).

No tocante ao prognóstico, o tratamento do cisto dentífero é tido como favorável, com o índice de recidiva abaixo dos 4% (NEVILLE, 2004).

3 METODOLOGIA

3.1 RELATO DE CASO

Paciente, 43 anos de idade, gênero masculino, leucoderma, foi encaminhado ao serviço de Especialidade Buco-maxilo-facial do Instituto da Face Dr. Josuel Cavalcante, com queixa de aumento volumétrico em região de canino permanente superior esquerdo.

Ao exame intra bucal verificou-se tumefação sugestiva de expansão da cortical vestibular em região do elemento dentário 23, com mucosa apresentando coloração esbranquiçada, além da ausência do dente 23, giroversão do dente 24 e comprometimento do elemento dentário 22 (figura 1).

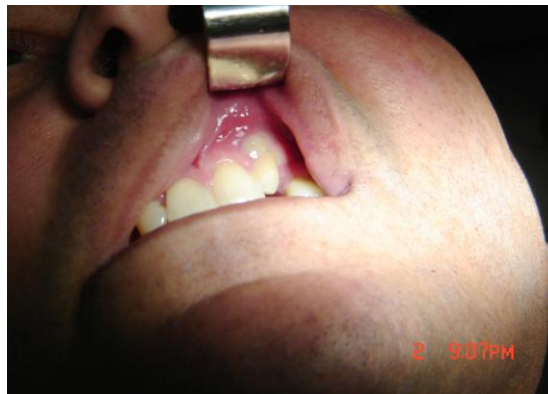

Figura 1. Exame intra bucal evidenciando tumefação em região de canino permanente superior esquerdo. Foto cedida pelo Prof. Dr. Josuel Cavalcante.

Ao exame radiográfico, revelou uma imagem radiolúcida, delimitada, unilocular, englobando o dente 23 que se encontrava incluído, além da mesialização do elemento dentário 22 (figura 2).

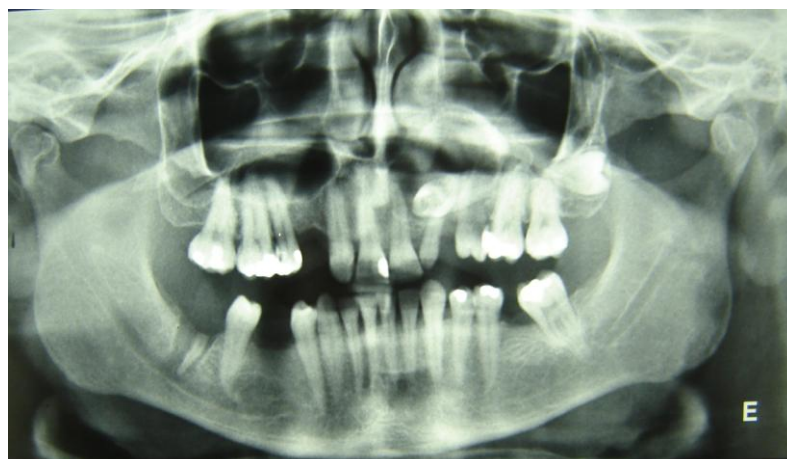


Figura 2. Radiografia panorâmica com imagem sugestiva de lesão cística envolvendo o dente 23. Foto cedida pelo Prof. Dr. Josuel Cavalcante.

Os achados clínicos e radiográficos levantaram a hipótese diagnóstica de cisto dentífero, tumor odontogênico adenomatóide, tumor odontogênico ceratocisto ou ameloblastoma unilocular.

No mesmo tempo cirúrgico, realizou-se o tratamento cirúrgico que consistiu em uma incisão angular, descolamento do retalho, ostectomias, enucleação cística, exposição do canino permanente superior incluído, remoção do mesmo, tolete da cavidade, cauterização e sutura. Após ato cirúrgico o paciente foi orientado quanto ao pós-operatório, medicado e marcado o retorno após oito dias (figuras 3A, 3B, 3C, 3D, 3E). O paciente retornou a Clínica para remoção da sutura e encontra-se em controle pós-operatório até o momento.

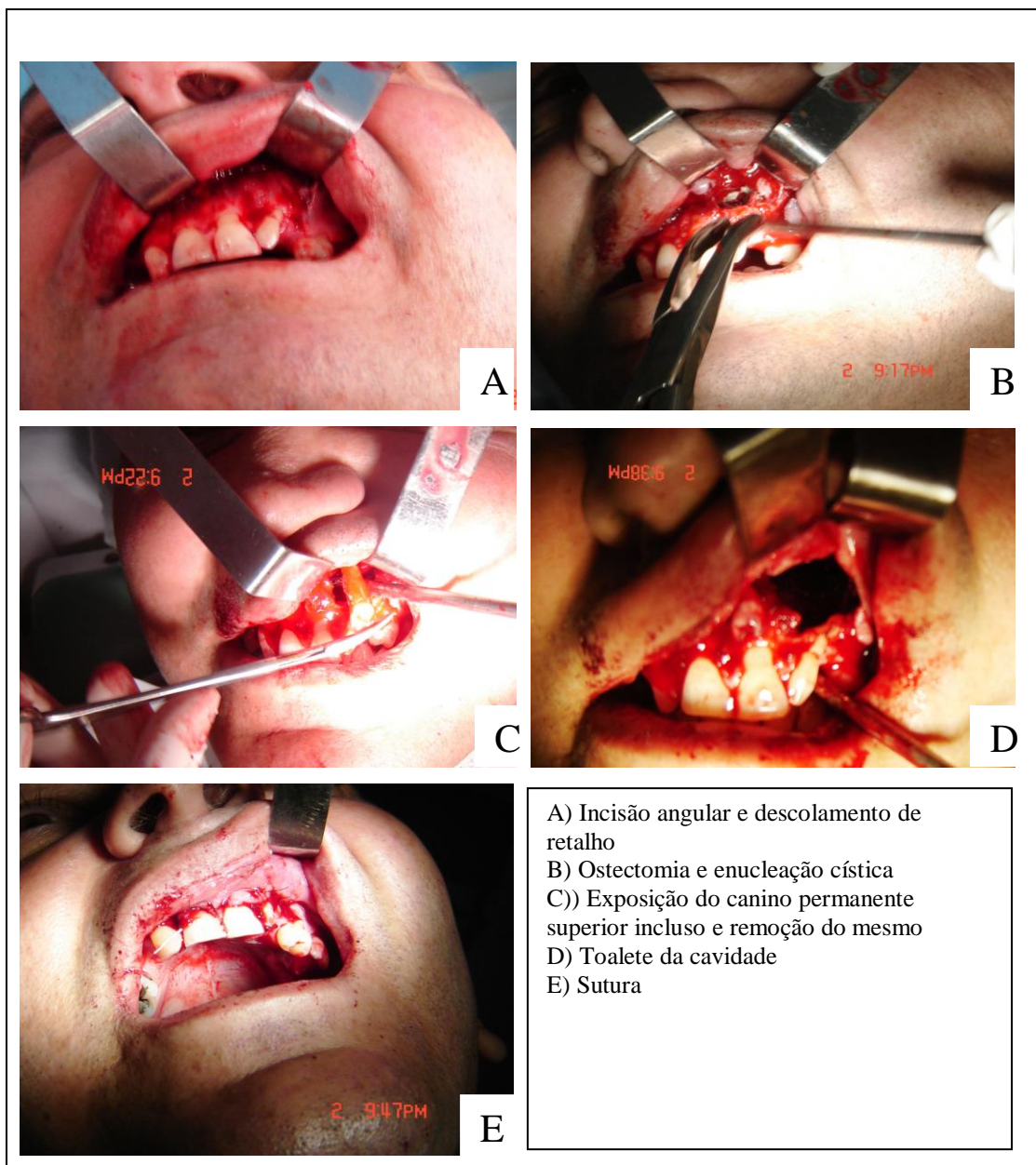


Figura 3A, 3B, 3C, 3D, 3E. Sequência cirúrgica. Imagens cedidas pelo Prof. Dr. Josuel Cavalcante.

Após a finalização do ato cirúrgico, o material proveniente da lesão cística foi armazenado em uma solução de formol a 10% e encaminhado para a análise anatomopatológica que confirmou o diagnóstico de cisto dentígero: processo inflamatório crônico em atividade com exuberante tecido de granulação envolvendo tecido fibroconjuntivo. Tecido ósseo sem atipias com focos de calcificação distrófica (figura 4).

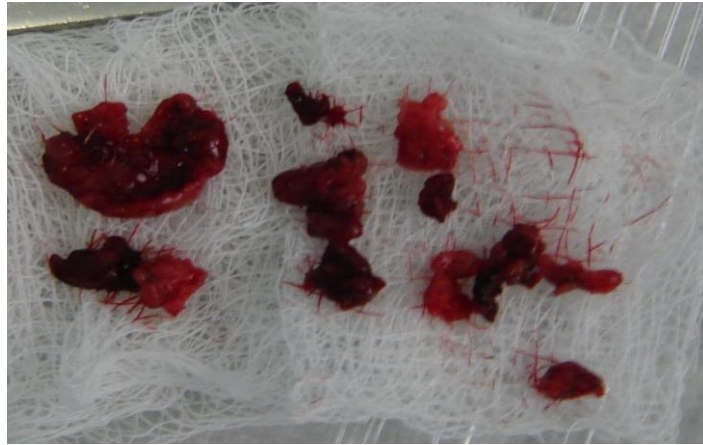

Figura 4. Fragmentos removidos para a análise histopatológica.
Foto cedida pelo Prof. Dr. Josuel Cavalcante.

4 DISCUSSÃO

As lesões císticas odontogênicas são classificadas com base em seus mecanismos de formação, podendo ser inflamatória ou de desenvolvimento (CARVALHO et al., 2011). Para se estabelecer um diagnóstico de cisto dentígero, Daley e Wysocki (1995) sugeriram que a lesão deve apresentar radiolucidez pericoronária de mais que 4mm de extensão e que o material biopsiado mostre uma cápsula de tecido conjuntivo fibroso revestida por epitélio escamoso estratificado não-queratinizado. O presente caso relatado apresenta estas características, compatível desta maneira, ao diagnóstico de cisto dentígero.

Segundo Shear (1989), os cistos dentígeros acometem mais indivíduos pertencentes a primeira década de vida, já Morais et al. (2011) afirma que os indivíduos mais acometidos estão na segunda e terceira décadas de vida, e Hyomoto et al. (2003) diz que os indivíduos mais atingidos por esta patologia pertencem a segunda, terceira e quarta décadas de vida. O caso apresentado corrobora com os autores supracitados, pois mostra que o indivíduo acometido pertence à quarta década de vida, confirmando assim que este achado clínico não esta dentro da faixa etária esperada.

Para Bastos et al. (2011) e Barroso et al. (2002), os indivíduos caucasiana são os mais acometidos pelo cisto dentígero, mas não explicam a relação da lesão com a raça. Corroboramos com os mesmos, em que os indivíduos mais acometidos são caucasianos.

No que diz respeito à região de maior acometimento, os autores Fernandes et al. (2006) e Safira et al. (2009), apontam a região de terceiro molar inferior como a de maior incidência seguida da região de canino superior. No caso clínico aqui exposto, a região de acometimento é a de canino superior, diferenciando da prevalência dos achados nos estudos acima citados.

Em uma descrição dos estudos analisados a respeito do tipo de tratamento de escolha para a remoção da lesão cística, Buyukkurt, Omezli e Miloglu (2010), afirma que a marsupialização é preferida nos casos de grande destruição óssea, pois consideram ser o tratamento mais conservador, entretanto, há um enorme risco de recorrência ou persistência do cisto dentígero. Para Motamedi e Talesh (2005), a enucleação é escolhida baseada na idade do paciente, o tamanho e localização da lesão e as estruturas anatômicas envolvidas. No presente relato a enucleação juntamente com a remoção do incluso causador da lesão e um acompanhamento periódico, foi o tratamento realizado no paciente devido ao tamanho da lesão e as estruturas envolvidas, desta forma não fugindo da proposição quanto à escolha do tratamento mais adequado para a situação.

5 CONSIDERAÇÕES FINAIS

- O cisto dentígero é considerado o de maior ocorrência entre os cistos dos maxilares e apresenta características clínicas e radiográficas semelhantes à de outras lesões odontogênicas tais como os tumores odontogênicos adenomatóide e cerratocisto e o ameloblastoma unilocular, mediante estes diagnósticos diferenciais, se faz necessário a realização do exame histopatológico para se fechar um diagnóstico definitivo;
- Acomete mais indivíduos do gênero masculino, jovens, caucasianos e com predileção em região de terceiro molar inferior incluso;
- O cirurgião-dentista deve estar preparado para diagnosticar de forma precoce a lesão cística, desta forma oferecendo ao seu paciente um prognóstico favorável e uma melhor qualidade de vida e bem estar.

REFERÊNCIAS BIBLIOGRÁFICAS

1. Barroso DS, Hanemann JAC, Araújo OMB, Pereira MC. Cisto dentígero na infância – relato de caso e revisão de literatura. *J Bras Odontopediatr Odontol Bebê*, Curitiba, v.5, n.27, p.364-369, 2002.
2. Bastos EG, Cruz MCFN, Martins GAS, Mendes MC, Marques RVCF. Marsupialização de cisto dentígero na mandíbula de uma criança de sete anos de idade na dentição mista: relato de caso. *Ver odontol UNESP, Araraquara*, v.40, n.5, p.268-271, set./out. 2011.
3. Buyukkurt MC, Omezli MM, Miloglu O. Dentigerous cyst associated with an ectopic tooth in the maxillary sinus: a report of 3 cases and review of the literature. *Oral Surg Oral Med Oral Pathol Oral Radiol Endod*; v.109, n.1, p.67-71, 2010.
4. Carli JP, Colpani JT, Linden MSS, Moraes NP, Damian MF, Silva SO. Relação diagnóstica entre folículo pericoronário e cisto dentígero. *Rev Gaúcha Odontol.*, Porto Alegre, v.58, n.2, p.207-213, abr./jun. 2010.
5. Carvalho RWF, Avelar RL, Araújo FAC, Andrade ESS, Laureano Filho JR, Vasconcelos BCE. Cisto dentígero: um estudo epidemiológico de 192 casos. *Pesq Bras Odontoped Clin Integr*, João Pessoa, v.11, n.3, p.335-339, jun./set. 2011.
6. Daley TD, Wysocki GP. The small dentigerous cyst – a diagnostic dilemma. *Oral Surg Oral Med Oral Pathol Oral Radiol Endod*, St. Louis, v.79, n.1, p. 77-81, 1995.
7. Fernandes AM, Souza AF, Mesquita RA, Carmo MAV, Aguiar MCF. Análise das características clínico-histopatológicas do cisto dentígero: estudo retrospectivo de 10 anos. *Cienc Odontol Bras*, v.9, n.2, p.56-60, abr./jun. 2006.
8. FREITAS, R. Tratado de Cirurgia Bucomaxilofacial. 1ª ed. Rio de Janeiro:Santos 2006 p. 311-313.
9. Hyomoto M, Kawakami M, Inoue M, Kirita T. Clinical conditrons for eruption of maxillary canines and mandibular premolars associated with dentigerous cysts. *Am J Orthod Dentofacial Orthop*. v.124, n.5, p.515-520, 2003.

10. Morais HHA, Silva TFA, Dantas RMM, Feitosa JL, Araújo FAC. Cisto dentígero bilateral em mandíbula: relato de caso. *Rev. Cir. Traumatol. Buco-Maxilo-Fac., Camaragibe* v.11, n.1, p.9-12, jan./mar. 2011.
11. Motamedi MHK, Talesh KT. Management of extensive dentigerous cysts. *Br Dental J.* v.198, n.4, p.203-206, 2005.
12. Neville BW. Odontogenic cyst and tumors. In: Neville BW, Damm DD, Allen CM, Bouquot JE. *Oral and Maxillofacial Pathology*. 2ª. Ed. Philadelphia: WB Saunders; 2004. p. 493- 496.
13. Neville BW, Damm DD, Allen CM, Bouquot JE. *Patologia Oral e Maxilofacial*. 3ª ed. Rio de Janeiro: Elsevier, 2009 p. 680-683.
14. Safira LC, Paim JM, Júnior BC, Queiroz CS, Oliveira TB, Ramalho LP, Sarmiento VA. Cisto dentígero em mandíbula: relato de caso clínico. *R. Ci. Méd. Biol., Salvador.* v.8, n.2, p.225-229, mai./ago. 2009.
15. Santana NM, Rebellato NLB, Machado MAN. Divergências de tratamento do cisto dentígero: Revisão sistemática. *Ver. Cir. Traumatol. Buco-Maxilo-Fac., Camaragibe* v.12, n.1, p.85-92, jan./mar. 2012.
16. Sette-Dias AC, Abdo EN, Mesquita RA, Dutra CEA, Noman-Ferreira LC. Cisto dentígero sequencial: relato de caso. *Robrac.* v.17, n.44, p.133-137, 2008.
17. Shear M. Cisto dentígero (folicular). In: Shear M. *Cisto da região bucomaxilofacial*. São Paulo: Santos; p.72-96, 1989.
18. Vaz LGM, Rodrigues MTV, Ferreira Júnior O. Cisto dentígero: características clínicas, radiográficas e critérios para o plano de tratamento. *RGO, Porto Alegre,* v.58, n.1, p.127-130, jan./mar. 2010.