



**UNIVERSIDADE ESTADUAL DA PARAÍBA
CENTRO DE CIÊNCIAS BIOLÓGICAS E DA SAÚDE
DEPARTAMENTO DE ODONTOLOGIA**

ROBSON THIAGO ALVES DE SOUSA

**AUTOTRANSPLANTE DENTÁRIO COMO FACILITADOR DA MECÂNICA, APRIMORA
OS RESULTADOS ORTODÔNTICOS EM ADOLESCENTE COM AGENESIA
ASSIMÉTRICA**

**CAMPINA GRANDE - PB
2012**

ROBSON THIAGO ALVES DE SOUSA

**AUTOTRANSPLANTE DENTÁRIO COMO FACILITADOR DA MECÂNICA, APRIMORA
OS RESULTADOS ORTODÔNTICOS EM ADOLESCENTE COM AGENESIA
ASSIMÉTRICA**

Trabalho de conclusão de curso (TCC),
apresentado ao Departamento de Odontologia,
da Universidade Estadual da Paraíba – UEPB,
para a obtenção do título de Cirurgião-Dentista.

Orientador: Prof. Dr. Francisco Ajalmar Maia

**CAMPINA GRANDE – PB
2012**

FICHA CATALOGRÁFICA ELABORADA PELA BIBLIOTECA CENTRAL – UEPB

S725a Sousa, Robson Thiago Alves de.

Autotransplante dentário como facilitador da mecânica, aprimora os resultados ortodônticos em adolescente com agenesia assimétrica / Robson Thiago Alves de Sousa. – 2012.

24 f. : il. color.

Trabalho de Conclusão de Curso (Graduação em Odontologia) – Universidade Estadual da Paraíba, Centro de Ciências Biológicas e da Saúde, 2012.

“Orientação: Prof. Dr. Francisco Ajalmar Maia , Departamento de Odontologia”.

1. Autotransplante. 2. Ortodontia. 3. Agenesia assimétrica. I. Título.


21. ed. CDD 617.643

ROBSON THIAGO ALVES DE SOUSA

**AUTOTRANSPLANTE DENTÁRIO COMO FACILITADOR DA MECÂNICA, APRIMORA
OS RESULTADOS ORTODÔNTICOS EM ADOLESCENTE COM AGENESIA
ASSIMÉTRICA**

Trabalho de Conclusão de Curso – TCC
Aprovado em 22 de novembro de 2012.


BANCA EXAMINADORA



Prof. Dr. Francisco Ajalmar Maia
Orientador



Prof. Dra. Luciana de Barros Correa
Examinadora



Prof. Dra. Criseuda Maria Benício de Barros
Examinadora

“Dedico esse trabalho e toda minha vida a minha Mãe, **Nita**, que se foi antes mesmo de eu poder agradecer pela vida que me deste, pela educação, moral, caráter, carinho, repreensões e muito amor, agradeço-te. Meu maior desejo é que pudesses estar vivenciando este grande momento da minha vida, mas estás presente, agora, na minha lembrança e no amor que sinto por ti, o qual nunca morrerá. Aqui estou, sou fruto do que plantaste com amor, regaste com carinho e cuidaste com o maior zelo. Penso no quão feliz estarias neste momento e sinto como se me abraçasses, como se me afagasses, como se me enxugasses as lágrimas de alegria e me disseses o orgulho que sentes de mim, encorajando-me a caminhar sempre adiante. A ti, o eterno, sincero e inabalável amor que me motivou a continuar sem tua saudosa presença.”

AGRADECIMENTOS

A **Deus** por me guiar sempre pelos caminhos do bem, dar sabedoria, saúde, paz, por abrir portas nunca antes imaginadas e me acolher nos momentos difíceis.

A minha Segunda Mãe, **Silu**, que não mediu esforços para que esse sonho se realizasse e não desanimou diante das dificuldades, removendo qualquer obstáculo que houvesse em nosso caminho. Obrigado por todo amor e carinho de mãe que me destes.

Ao meu Pai, **Chico Mandu**, que na sua forma de amar me ensinou a ser um homem honesto, de caráter, apresentando-me ao trabalho como forma de crescimento pessoal.

A minhas irmãs, **Mara, Márcia, Mércia, Felianne, Flávia e Nataly**, que sempre me apoiaram nas minhas escolhas e deram força nos momentos difíceis. Amo todas de forma especial.

Aos meus **sobrinhos**, por me trazerem alegrias, e me fazerem esquecer os problemas que por ventura existissem.

Aos meus **primos e amigos**, que sempre torceram pela minha conquista e que tornaram os dias mais alegres.

Aos meus colegas de turma por vivenciarem essa fase tão importante, por estarem junto a mim em todos os momentos rumo a minha formação.

Ao meu Professor, **Ajalmar**, que me orientou na construção desse trabalho e por me apresentar a uma ortodontia que fascina.

À **UEPB** e todos os professores, em especial às professoras **Criseuda** e **Luciana** que além da contribuição para minha formação científica me deram conselhos, carinho e atenção.

Agradeço a todos que de alguma forma contribuíram para que esse sonho se concretizasse. Muito Obrigado!

SUMÁRIO

INTRODUÇÃO.....	03
CASO CLÍNICO.....	04
História e Avaliação do Caso.....	04
PLANO DE TRATAMENTO.....	08
PROGRESSO DO TRATAMENTO.....	08
Procedimento cirúrgico.....	08
Tratamento Ortodôntico.....	11
CONSIDERAÇÕES FINAIS.....	16
REFERÊNCIAS.....	17
ANEXOS	

Autotransplante dentário como facilitador da mecânica, aprimora os resultados ortodônticos em adolescente com agenesia assimétrica

Resumo

O autotransplante dentário tem sido relatado na literatura como alternativa viável durante a prática ortodôntica. No entanto, existem lacunas de informação sobre o tema, em especial quando se considera o período de acompanhamento ou controle da intervenção. Nesse contexto, este trabalho procurou apresentar o relato do caso de paciente do sexo feminino, com 12 anos de idade, com história de agenesia cruzada dos segundos pré-molares superior direito e inferior esquerdo, que buscou um tratamento alternativo para o seu problema estético e funcional, devido à condição exposta, associada a padrão assimétrico facial e má oclusão do tipo Classe II de Angle na dentição permanente jovem. O protocolo aplicado abrangeu o transplante autógeno do segundo pré-molar superior esquerdo, com o ápice ainda aberto, para o lugar do segundo pré-molar inferior esquerdo. Essa alternativa completou o número de dentes do arco inferior e transformou o arco superior em uma situação de falta simétrica dos segundos pré-molares. Em um período de acompanhamento por 4 anos, a partir de Agosto de 2006 a setembro de 2010, constatou-se que a intervenção cirúrgica reduziu o tempo de tratamento, evitou a colocação de implantes ou próteses e facilitou a mecânica ortodôntica.

Descritores: Autotransplante, dentes pré-molares, ortodontia.

Autores:

- 1. Francisco Ajalmar Maia (DDS, MSc, PhD).** Professor Titular de Ortodontia da Faculdade de Odontologia da Universidade Estadual da Paraíba, em Campina Grande – PB e Professor Associado da Faculdade de Odontologia da Universidade Federal do Rio Grande do Norte, na cidade de Natal, Brasil. E-mail: coi@digicom.br
- 2. Nair Galvão Maia (DDS, MSc).** Professora e Clínica da Faculdade de Odontologia da Universidade Federal do Rio Grande do Norte, na cidade de Natal, Brasil. E-mail: coi@digicom.br
- 3. Antônio David Correa Normando (DDS, MSc).** Professor Assistente do Departamento de Ortodontia da Faculdade de Odontologia da Universidade Federal do Pará, na cidade de Belém, Brasil. Email: davidnormando@hotmail.com
- 4. Eliziane Cossetin (MSc)** Mestrado em Odontologia da Universidade Potiguar E-mail: coi@digicom.br
- 5. Robson Thiago Alves de Sousa.** Concluinte do curso de graduação Bacharelado em Odontologia pela Universidade Estadual da Paraíba, na cidade de Campina Grande, Brasil. E-mail: robsonthiago@hotmail.com.br

Abstract

The dental autotransplant has been reported in the literature as a viable alternative for orthodontic practice. However, there are gaps in knowledge on the subject, especially when you consider the follow-up period of the intervention or control. In this context, this study sought to present the case report of a female patient, 12 years of age with a history of cross agenesis of second premolars upper right and lower left, who sought an alternative treatment for your aesthetic problem and functional due to the exposed condition, associated with facial asymmetrical pattern and malocclusion Class II Angle young permanent dentition. The guideline covered the autogenous transplant of the second premolar lower left, with the apex still open, to the place of the second premolar left. This alternative has completed the number of teeth of the lower jaw and the upper jaw turned into a situation of lack of symmetric second premolars. In a follow-up period of 4 years from August 2006 to September 2010, found that surgery reduced the treatment time, avoided the placement of implants or prostheses and facilitated orthodontic mechanics.

Descriptors: Autotransplantation, premolars, orthodontics.

Introdução

A agenesia de alguns dentes na região anterior e posterior, principalmente os incisivos laterais superiores permanentes e os segundos pré-molares, é frequente nos pacientes ortodônticos e acarreta grandes desafios para o tratamento das más oclusões possivelmente associadas.¹⁻²

Considerando-se a situação acima, a espera para a colocação de implantes osteointegrados ou para uma complementação protética definitiva, após o crescimento, traz um impacto negativo para a qualidade de vida dos adolescentes acometidos, podendo interferir na autoestima, principalmente associado à repercussão estética do quadro, além da funcional, com destaque para a fonação e mastigação.³⁻⁴

Essas limitações levaram os clínicos e pesquisadores a buscar novos recursos e intervenções, com vistas a resultados e a prognósticos mais satisfatórios, de acordo com o tipo facial, a posição do elemento ou unidade ausente, o desenvolvimento esquelético e dentário e o espaço disponível.⁵

Atualmente constata-se uma ênfase para as investigações que abrangem os autotransplantes dentários que consiste na transposição cirúrgica de um dente de um local para outro, na cavidade oral do mesmo indivíduo e está indicado em casos de agenesia dentária, opção ao tratamento ortodôntico, em casos de avulsão onde o prognóstico para a reimplantação é mau, houve fracasso do reimplante ou existem fraturas radiculares não passíveis de tratamento. Contudo o autotransplante está contraindicado em pacientes com áreas desdentadas de vários dentes, com grande susceptibilidade à cárie, com má higiene oral e que tenham patologia sistêmica que impeça ou condicione a realização da cirurgia.⁶⁻⁷

Os pacientes que apresentam um padrão atípico de agenesia (agenesias assimétricas ou cruzadas, como esse caso, por exemplo), com aplasias dentárias múltiplas, podem lograr benefícios quando se efetua um transplante autógeno para tornar a mecânica ortodôntica mais simples e reduzir o tempo de tratamento, desde que haja um dente adequadamente disponível e as condições anatômicas e biológicas permitam o procedimento.⁸⁻¹⁰

Este trabalho objetiva apresentar um caso de agenesias assimétricas (dentes 15,35) tratado com sucesso mediante o autotransplante do 25 (doador) para o espaço do 35 (área receptora) em um paciente na fase de crescimento ativo.

Caso Clínico

História e Avaliação do Caso

Paciente com 12 anos e 10 meses de idade, do sexo feminino, feoderma, apresentando uma má oclusão de Classe II divisão I de Angle (chave de molar e de canino), sobremordida acentuada, leve Classe II esquelética, prognatismo leve da maxila, posicionamento normal da mandíbula, associada à agenesia dos segundos pré-molares superior direito e inferior esquerdo, na dentição permanente jovem, compareceu à clínica de ortodontia. Essa relatou insatisfação com o tratamento ortodôntico realizado durante dois anos anteriores, particularmente pela demora na resolução do seu caso. Buscou um tratamento alternativo para o seu problema estético e funcional, devido à condição exposta, associada a padrão assimétrico facial, conforme mostram as figuras 1 e 2.

O padrão assimétrico de aplasias dentárias ou agenesias cruzadas tornou o tratamento ortodôntico complexo com um plano de tratamento que a priori envolvia três outras possibilidades: 1) A conservação dos espaços para a futura colocação de implantes osteointegrados ou próteses fixas após o período de crescimento; 2) o fechamento dos espaços das agenesias durante o tratamento ortodôntico, muito complicado pela assimetria das agenesias; e 3) a extração dos 25 e 45 para tornar o caso simétrico de extração de quatro pré-molares, que facialmente não seria uma boa alternativa. O quadro 1 ilustra os elementos utilizados para a decisão e escolha do plano de tratamento.

Quadro 1. Elementos/Dados utilizados para a avaliação da Paciente, com vistas à escolha do plano de tratamento.

Avaliação das bases ósseas através das radiografias	Exame radiográfico inicial mostrou uma relação das bases ósseas com leve Classe II esquelética com leve protrusão maxilar e a mandíbula bem posicionada.
Características dos arcos	Arco com um padrão atípico de agenesia assimétrica (15) e (35) tornaria o fechamento dos espaços, somente com o tratamento ortodôntico, muito complicado. A decisão de tornar o arco simétrico por meio da exodontia dos elementos (25) e (45) poderia levar a alterações ósseas indesejadas com repercussão

	no perfil da paciente
Avaliação do dente doador e da área receptora	Não obstante o dente doador apresentar $\frac{3}{4}$ de risogênese, ainda estaria no período ideal para a realização do autotransplante ($\frac{2}{3}$ da raiz formada e com o ápice ainda aberto). A área receptora mostrava espaço suficiente tanto no sentido mesiodistal como no sentido vestibuloligual.
Avaliação da condição sistêmica da paciente	Paciente apresentava-se livre de doenças sistêmicas que contraindicasse o tratamento cirúrgico.

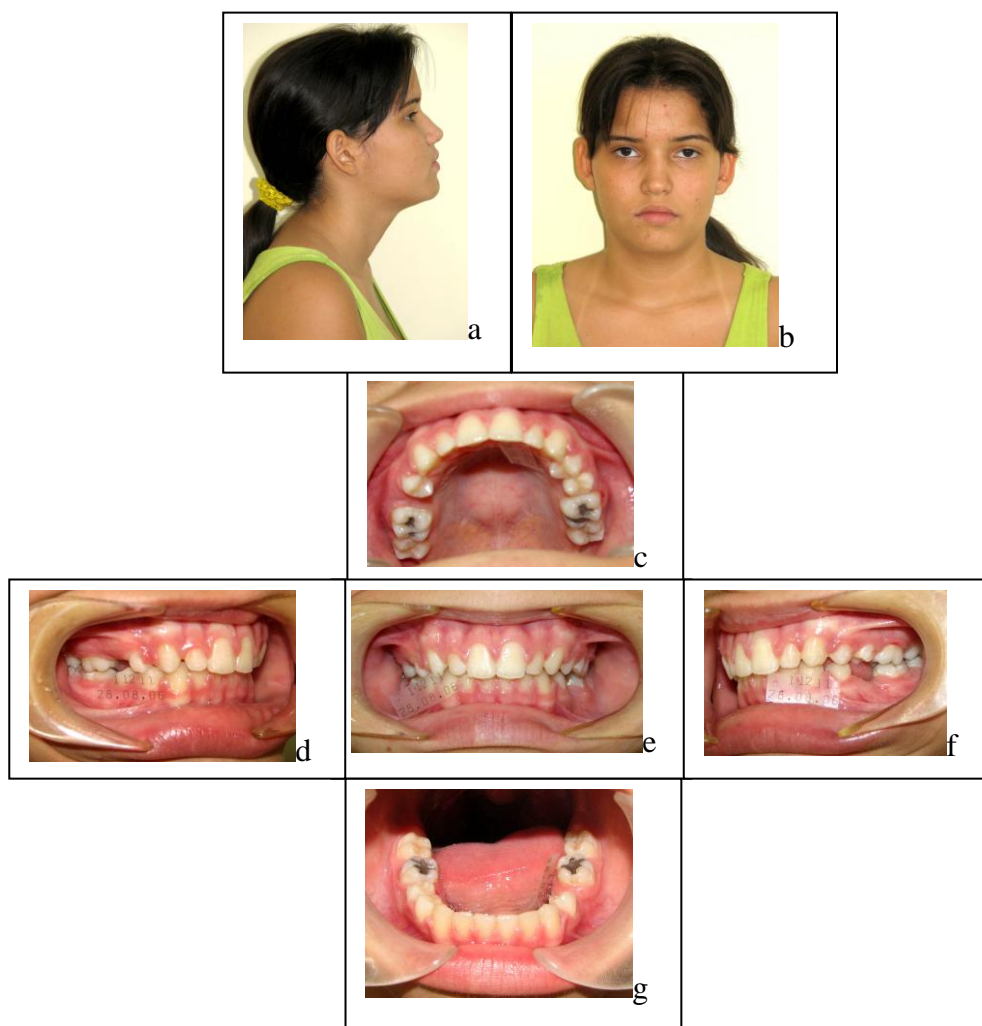

Figura 1 – Fotos extrabucais iniciais em norma lateral (a) e de frente (b) mostrando harmonia nos três planos do espaço. Fotos intrabucais: oclusal superior (c) exibindo o arco superior de forma normal com agnesia do elemento dentário 15 (c); lateral direita (d) e esquerda (f) com relações de Classe II nos molares e caninos, e juntamente com a vista de frente (e) demonstra o aumento da sobremordida e a verticalização exagerada dos incisivos superiores. Vista oclusal inferior (g) também apresentando o arco dentário de forma normal e agnesia do elemento 35.

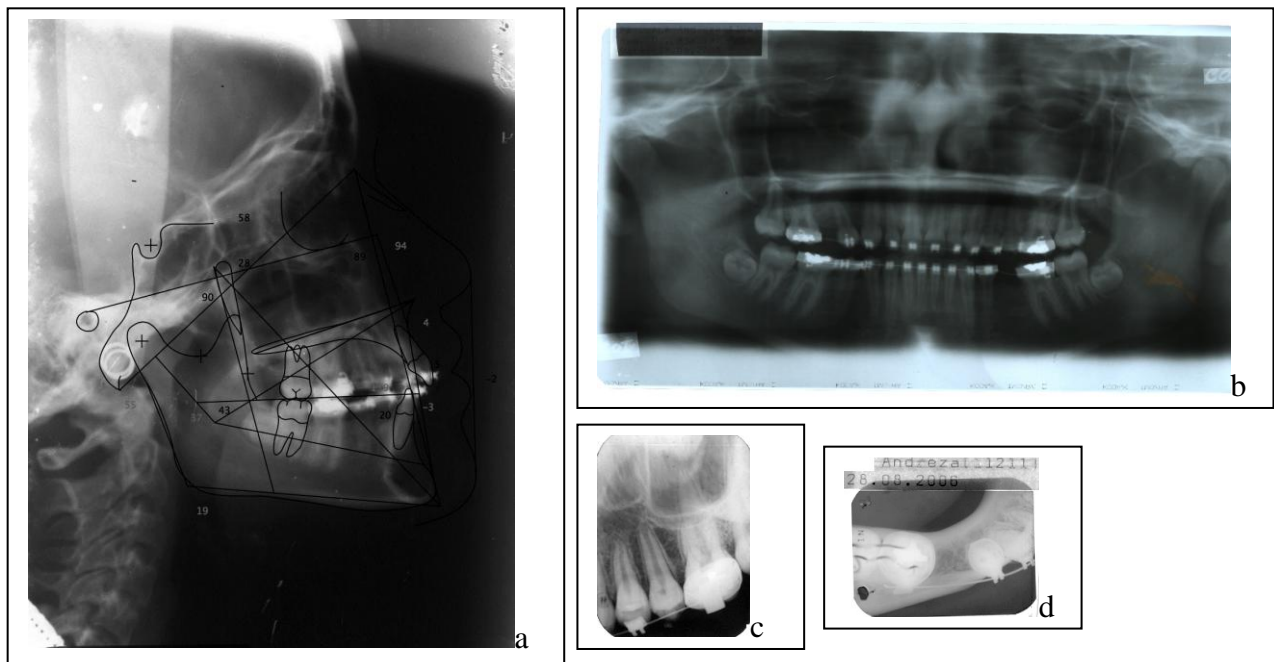
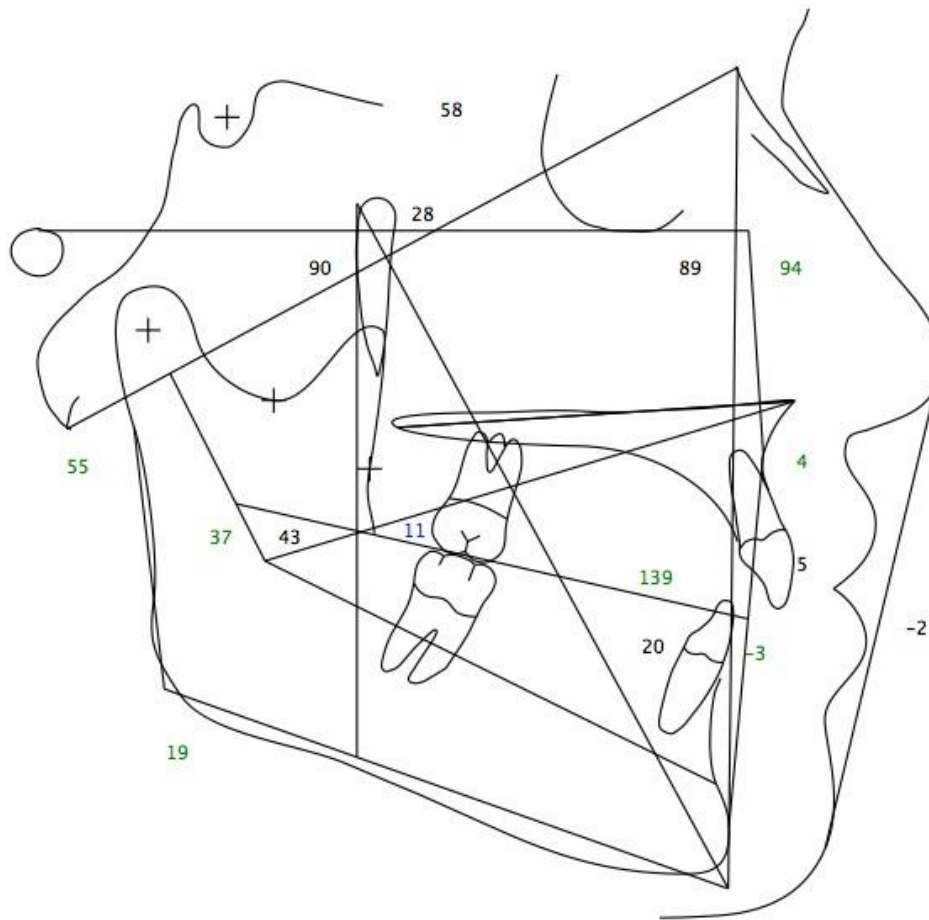


Figura 2 – Exame radiográfico inicial mostrando a relação das bases ósseas e das estruturas de tecidos moles pela telerradiografia (a). A radiografia panorâmica (b) mostra a agenesia dos 3^{os} molares superiores e dos 2^{os} pré-molares, superior direito (15) e inferior esquerdo (35). A radiografia periapical do lado esquerdo superior (c) mostra o aspecto anatômico, os tecidos periodontais e o grau de desenvolvimento apical (3/4 de raiz formados) do elemento dentário (25). A do lado a ser transplantado (doador). A radiografia oclusal (técnica Millo-Winter) mostra a largura do espaço ósseo medular no sentido vestibulolingual do local da agenesia do 35 (área receptora) onde o elemento dentário 25 será transplantado (d).

A análise cefalométrica foi realizada com auxílio do programa Quick Ceph (Quick Ceph Studio, Quick Ceph Systems, Apple, USA), que forneceu também as médias normais (de acordo com a idade da paciente) para todas as medidas utilizadas, conforme a Figura 3.



Ricketts

Measurement	Units	Meas.	Norm	Dev.
CRANIAL RELATIONS				
Cranial Structure				
Ant Cranial Base	(mm)	57.9	59.4	-0.6
Post Facial Ht	(mm)	72.0	64.2	2.4 **
Cranial Deflect	(deg)	28.3	27.3	0.3
Porion Location	(mm)	-46.2	-41.3	-2.2 **
Ramus Position	(deg)	74.4	76.0	-0.5
Mx Position				
Maxillary Depth	(deg)	93.8	90.0	1.3 *
Maxillary Height	(deg)	52.0	55.2	-1.1 *
SN-Palatal Plane	(deg)	1.8	7.3	-1.6 *
Md Position				
Facial Depth	(deg)	89.3	88.3	0.3
Facial Axis	(deg)	90.1	90.0	0.0
Mandibular Plane	(deg)	19.5	24.2	-1.0 *
Total Facial Ht	(deg)	54.6	60.0	-1.8 *
Facial Taper	(deg)	71.2	68.0	0.9
MX/MD Relations				
Maxilla				
Convexity	(mm)	4.3	0.9	1.7 *
Mandible				
Corpus Length	(mm)	75.6	73.8	0.4
Mandibular Arc	(deg)	36.8	29.8	1.8 *
Maxilla/Mandible				
Lower Facial Height	(deg)	43.1	45.0	-0.5
DENTURE RELATIONS				
Mx Dentition				
Mx 1, to APo	(mm)	4.5	3.5	0.4
Mx 1, to FH	(deg)	105.6	111.0	-0.9
Mx 6, to PTV	(mm)	10.8	17.1	-2.1 **

Md Dentition

Md 1, to APo	(mm)	-3.2	1.0	-1.8 *
Md 1, Inclination	(deg)	20.1	22.0	-0.5
Md 1, Extrusion	(mm)	0.2	1.2	-0.5
Hinge Axis Angle	(deg)	90.3	90.0	0.1

Mx/Md Dentition

Interincisor Angle	(deg)	135.0	130.0	1.5 *
Molar Relation	(mm)	0.9	-3.0	3.9 ***
Incisor Overjet	(mm)	7.7	2.5	2.1 **
Incisor Overbite	(mm)	-0.6	2.5	-1.6 *

ESTHETIC RELATIONS

Lower Lip E-Plane	(mm)	-2.0	-2.0	0.0
-------------------	------	------	------	-----

FACIAL TYPE: moderate brachyfacial (2.3)

SKELETAL: light class II

DENTAL: severe class II division 1

MAXILLA (ant.-post.): mild prognathia

MANDIBLE (ant.-post.): normal

UPPER INCISORS: normal

LOWER INCISORS: moderate retrusion

LOWER LIP: normal

OVERJET: (7.7) mm

OVERBITE: (-0.6) mm

Figura-3 Análise cefalométrica Inicial.

Plano de tratamento.

Para facilitar o tratamento ortodôntico e resolver o problema estético e funcional da paciente de modo mais simples, a custo de seus próprios dentes, recorreu-se a um protocolo⁶⁻⁷ que envolvia duas etapas no plano de tratamento, sendo a primeira etapa, o nivelamento dos arcos e a realização do transplante autógeno do segundo pré-molar superior esquerdo (25) com o ápice ainda aberto, para o lugar do segundo pré-molar inferior esquerdo (35). Esta alternativa completaria o número de dentes do arco inferior e transforma o arco superior em um caso simétrico com a falta dos segundos pré-molares superiores.¹⁰

Efetuada o transplante, o objetivo do tratamento ortodôntico passaria a ser, fechar simetricamente os espaços do arco dentário superior, alinhar o inferior, corrigir as angulações e inclinações dos dentes no arco.

Progresso do Tratamento

Procedimento Cirúrgico

Os transplantes dentários datam da antiguidade quando os egípcios utilizavam dentes de escravos para substituir perdas dentárias da classe nobre do império. Entretanto, o baixo índice de sucesso causado pela histo-incompatibilidade e a possibilidade de transmissão de doenças infecciosas levaram ao abandono dessa alternativa.¹¹

Na atualidade não obstante a simplicidade da técnica, ausência de rejeição por reação imunológica e a contribuição que pode dar aos resultados ortodônticos, o autotransplante ainda é um protocolo de tratamento pouco utilizado em muitos países que como o Brasil, os problemas de falta dos dentes anteriores e de agenesias, tradicionalmente são resolvidos por, fechamento ortodôntico do espaço, por reconstrução protética ou por implantes osteointegrados, estas duas últimas alternativas esperando o final do crescimento após o qual se recomenda a colocação.¹²⁻¹³

A técnica cirúrgica básica do transplante autogênico, preliminarmente, busca preservar o ligamento periodontal, a gengiva marginal, a integridade pulpar e do ápice aberto. Esse princípios foram amplamente respeitados no ato cirúrgico da paciente ora apresentada, confirmando a possibilidade de êxito alcançada neste caso da mesma forma que conseguiu-se em outros casos clínicos.¹³⁻¹⁴

A área receptora, o alveolo artificial, foi preparada 1,0mm a 2,0mm mais largo e mais profundo do que a dimensão da raiz do dente doador para permitir o ligamento periodontal induzir as células osteogênicas a formar a nova cortical alveolar num período de um a dois meses.¹⁵ A sequência radiográfica apresentada nas figuras 2, 5 e 8 mostram que o caso se portou biologicamente de acordo com os bons parâmetros publicados na literatura.^{9,16-18}

Conforme o conceito vigente o caso respeitou as recomendações de observar a idade do paciente entre 8 a 12 anos e o desenvolvimento radicular entre 2/3 a 3/4 do comprimento da raiz ou pelo menos um dente jovem, imaturo com o ápice aberto.^{9,16,18}

Todo o cuidado foi tomado para evitar danos sobre o ligamento periodontal que podem ser causados por forças compressivas excessivas, durante a extração; quando da adaptação do dente no novo alveolo; ou por exposição extra-alveolar excessiva. Portanto, o fórceps não deve penetrar no sulco gengival e sempre que possível eleger uma alavanca como extrator. Ademais quanto menor o comprimento radicular menos força será imprimida para remover o dente e menor possibilidade de ocorrer lesões no ligamento periodontal. Portanto, aconselha-se fazer a remoção da parede vestibular do alvéolo do elemento a ser transplantado para facilitar a sua remoção livre de lesões. A preservação da mucosa gengival e do ligamento periodontal, e a minimização do tempo de exposição extra-alveolar do dente transplantado são os fatores com efeitos mais nefastos sobre a qualidade do transplante.¹⁹⁻²² Dessa maneira, primeiro preparou-se o leito receptor para em seguida fazer a remoção do dente doador e transplantá-lo. Muito cuidado foi tomado para evitar tocar no ligamento periodontal e na bainha epitelial de Hertwig. O transplante também foi efetuado em área livre de infecção localizada, muito embora, haja estudos que indicam que a antibioticoterapia após o transplante seja efetiva.²³⁻²⁵

A excelente vantagem de contar com um dente com um ápice bem aberto foi criar condição favorável para o processo de regeneração e o prognóstico.²⁶ A polpa de dentes imaturos restabelece a vitalidade, mas a revascularização raramente ocorre quando a formação radicular está completa,^{15,16,23,26-29} embora tenha sido documentado o restabelecimento do suprimento sanguíneo em dentes com ápice fechado.^{16,30-31}

O dente transplantado foi deixando fora de oclusão para evitar esforços durante o processo de regeneração pós-cirúrgica do transplante e recomendada uma dieta pastosa para evitar sobrecarga mastigatória.²³

O caso exibia uma largura alveolar vestibulolingual suficientemente compatível com a dimensão do dente doador. Entretanto, em algumas situações quando a área receptadora apresenta a largura bucolingual insuficiente para acomodar o transplante pode haver a reabsorção da crista alveolar. Nessas condições deve ser investigada por exames complementares de cortes tomográficos

a quantidade de osso presente bucolingualmente e a possibilidade de se indicar um enxerto ósseo na área receptora antes do transplante.²³⁻²⁴

Os odontoblastos podem perfeitamente sobreviver ao processo de transplante visto que a dentina reparadora pode ser observada após duas semanas no terço apical do dente, podendo regenerar algum dano que por ventura venha ocorrer no ato cirúrgico.³² Um ápice radicular bem aberto parece criar condições favoráveis para o processo de regeneração da reação inflamatória. A polpa dos dentes imaturos restabelece a vitalidade, entretanto a revascularização raramente ocorre quando a raiz esta completa.^{15,16,23,27-29,33}

Obviamente que o ápice aberto aumenta a chance de revascularização e reinervação da polpa dentária, entretanto, esta última observação pode não ser evidente antes de um ano do transplante.^{16,23} Uma possível intercorrência é a possibilidade do tecido pulpar sofrer necrose isquêmica após a cirurgia, entretanto, a revascularização por crescimento vascular e a reinervação para o interior do forame apical promove a vitalidade dentária.^{16,23,29,34,35}

A fixação do transplante mediante os pontos de sutura isolados observou a recomendações da literatura considerando que a estabilização rígida durante o estágio inicial de regeneração pode aumentar as chances de anquilose ou de uma união não fisiológica. Esses autores admitem que suficiente fixação pode ser proporcionada mediante: 1) a preparação adequada da profundidade do alvéolo receptor; 2) complementada com fio de sutura; e 3) evitando cargas mastigatórias ao deixar o dente fora de oclusão e orientar uma dieta pastosa.^{8,15,36}

Entre as vantagens do autotransplante estão: a possibilidade de desenvolvimento radicular, crescimento do osso alveolar e o reposicionamento ou ajuste do dente após cirurgia mediante o tratamento ortodôntico.^{23,37} A literatura informa que a movimentação ortodôntica dos dentes transplantados pode iniciar entre 3 a 12 meses após o procedimento cirúrgico sem interferir com a condição de normalidade periodontal ou inflamação pulpar.^{10,34,38} Todas essas vantagens foram observadas no caso em pauta, confirmando que a técnica do autotransplante quando bem executada atinge resultados surpreendentes.

Nos casos complexos de agenesia (assimétrica ou cruzada) a mecânica ortodôntica assimétrica além de complicar e prolongar o tempo de tratamento é insuficiente para contornar todos os problemas de espaço decorrentes das agenesias dentárias.

Desse modo o transplante autógeno possibilitou o reposicionamento biológico de um dente vivo com a raiz normal com potencial continuidade do crescimento radicular por um período de um a dois anos. Preservou as papilas interdentarias, além de preservar ou induzir a formação de osso alveolar; importantes fatores nessa modalidade de tratamento.^{23,39} Observa-se que o

desenvolvimento radicular continuou sem qualquer complicação (Figuras 2, 5 e 8) confirmando os achados de outros autores.^{9,16,29,33,40}

Mais confortável ainda é observar que os vários estudos conduzidos em longo prazo para avaliar as taxas de sucesso do autotransplantes mostraram índices superiores a 80%.^{15,16,29,33,35} A literatura mostra que o transplante autogênico tem um bom prognóstico em longo prazo com resultados acompanhados por até 40 anos.^{8,26,41,42-44}

As fotos intrabucais e a radiografia periapical do dente 25 já transplantado para o lugar do 35, vistas na figura 4, mostram o sucesso do procedimento cirúrgico para comparação com a figura 2d. A figura 4 demonstra que o acompanhamento do transplante quando da sua colocação imediata, 8 meses após e 18 meses depois do transplante, mostrando a normalidade das estruturas dentárias e periodontais envolvidas no procedimento.

Tratamento Ortodôntico

Efetuada o transplante, aguardou-se o prazo de 3 meses para o início das movimentações ortodônticas, onde o objetivo passou a ser, fechar simetricamente os espaços do arco dentário superior e alinhar o inferior (Figuras 4 e 6). Para isso foi utilizado um aparelho straight-wire 0,018” x 0,025” com prescrição de Andrews para extração de pré-molares superiores, utilizando fios de nivelamento de níquel-titânio e de níquel-cromo, seguidos por fios retangulares 0.017” x 0.025” para fechamento dos espaços e para os torque nos arcos ideais⁴⁵⁻⁴⁶ (Figura 6).

A figura 6 mostra a ação recíproca do arco de retração durante o fechamento dos espaços no arco dentário superior, a correção da relação de caninos e a perda de ancoragem para deixar o molar superior em relação de Classe II.⁴⁵⁻⁴⁶ A ação do arco ideal superior foi harmonizar o torque dos dentes anteriores para melhorar suas inclinações sagitais sem deixar o fechamento dos espaços interferir na boa relação interlabial e na harmonia facial da paciente, conforme mostram as figura 7, 8 e 9 do final da fase ativa do tratamento.

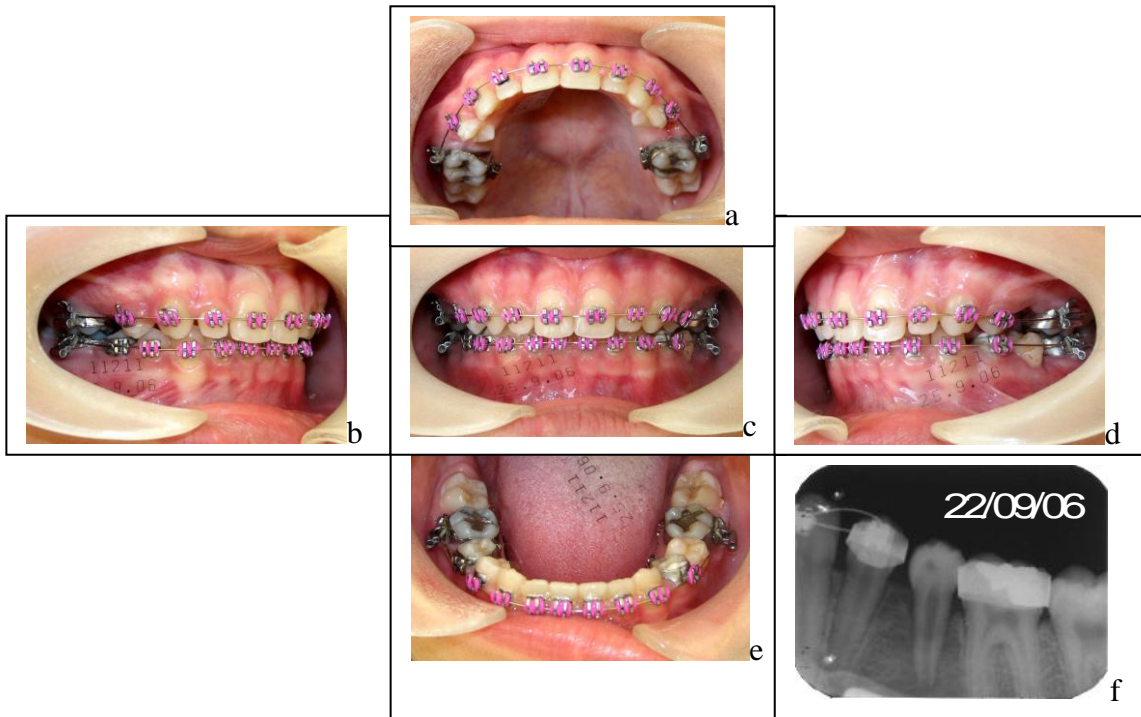


Figura-4 O resultado imediato do transplante é observado nas vistas intraorais: oclusal superior (a) mostrando os espaços simetricamente distribuídos bilateralmente após a extração do elemento dentário 25; laterais direita (b) e esquerda (d) mostrando as relação de Classe II de molar e caninos que juntamente com a vista de frente (c) mostra a sobremordida acentuada da paciente e a verticalização excessiva dos incisivos superiores; e a vista oclusal inferior (e) mostrando o arco inferior normal após o transplante do 25 no lugar do 35 conforme a radiografia periapical (f) imediatamente ao transplante, um mês do início do tratamento.

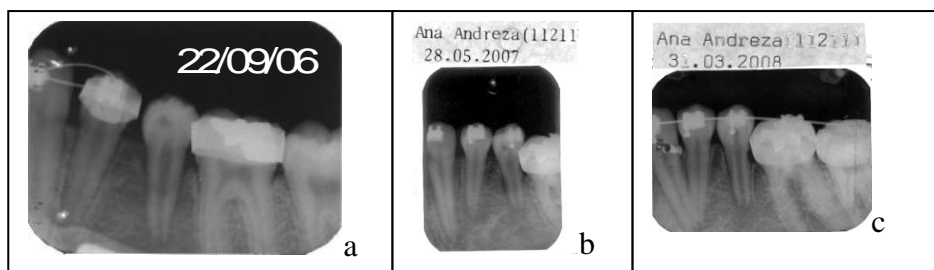


Figura 5 - Radiografias periapicais imediatamente ao transplante (a), 8 meses após o transplante (b) e 18 meses depois do transplante (c), mostrando a sequência normal de restabelecimento do dente transplantado e das estruturas periapicais envolvidas.

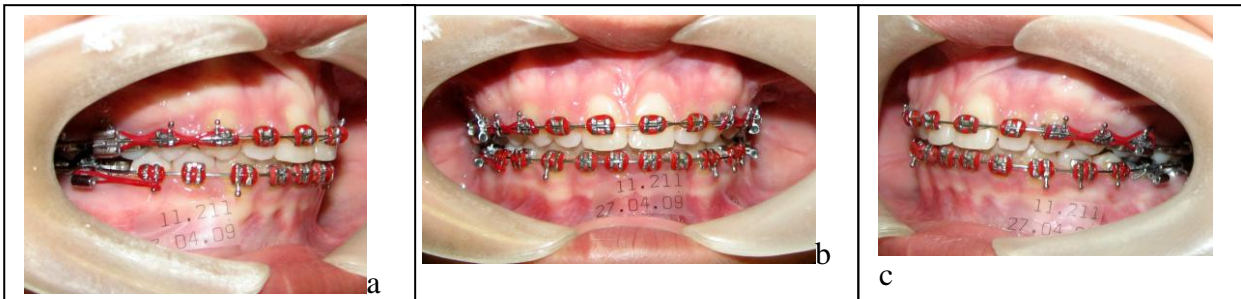

Figura 6 – Fotos intrabucais do tratamento durante a fase de fechamento dos espaços no arco superior mostrando o fechamento dos espaços com ancoragem recíproca. O arco ideal com curva de Spee acentuada e torque vestibular ativo nos incisivos superiores em ação. Vistas laterais direita (a) e esquerda (c) e a de frente (b) mostrando o relacionamento da chave de caninos e o controle da sobremordida. A inclinação dos incisivos superiores ainda não se mostra bem estabelecida.

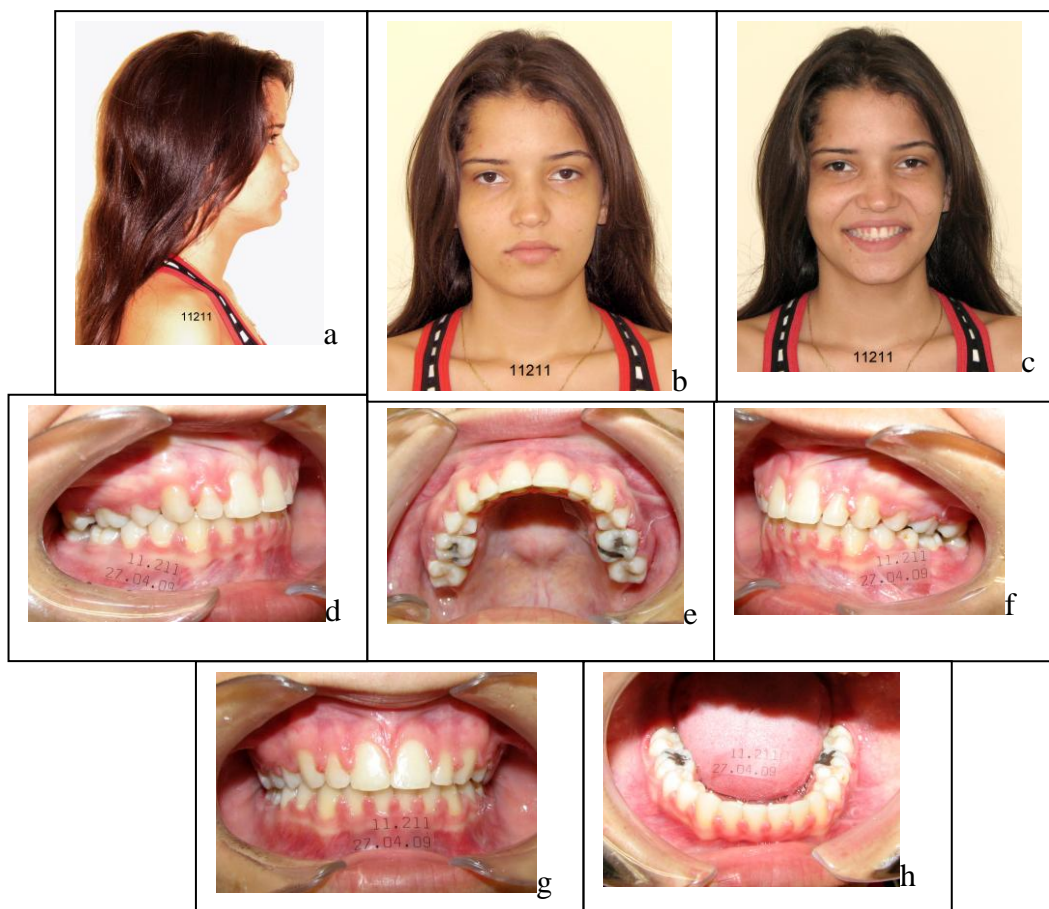

Figura 7 – Fotos extrabucais finais em norma lateral (a) e de frente (b) e sorrindo (c) mostrando harmonia nos três planos do espaço. Fotos intrabucais: oclusal superior (e) mostrando o

fechamento dos espaços que existiam no arco superior e exibindo o arco superior de forma normal. Lateral direita (d) mostrando a relação molar de classe II de Angle e a correção da relação de canino. Lateral esquerda (f) com relações de Classe II de Angle nos molares e caninos em classe I, e juntamente com a vista de frente (g) que demonstra a diminuição da sobremordida e da verticalização exagerada dos incisivos superiores. Vista oclusal inferior (h) também apresentando o arco dentário de forma normal apresentando o dente transplantado para o local do elemento (35) em oclusão normal.

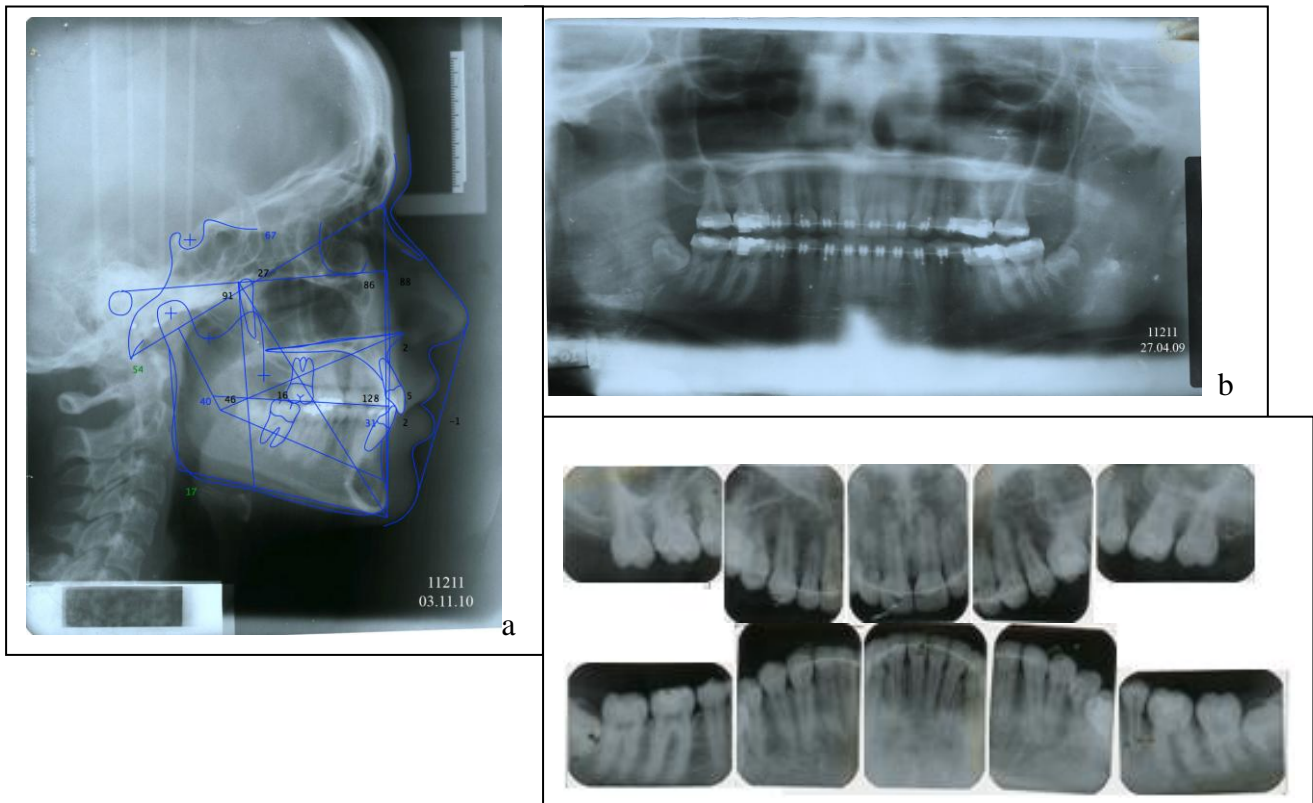
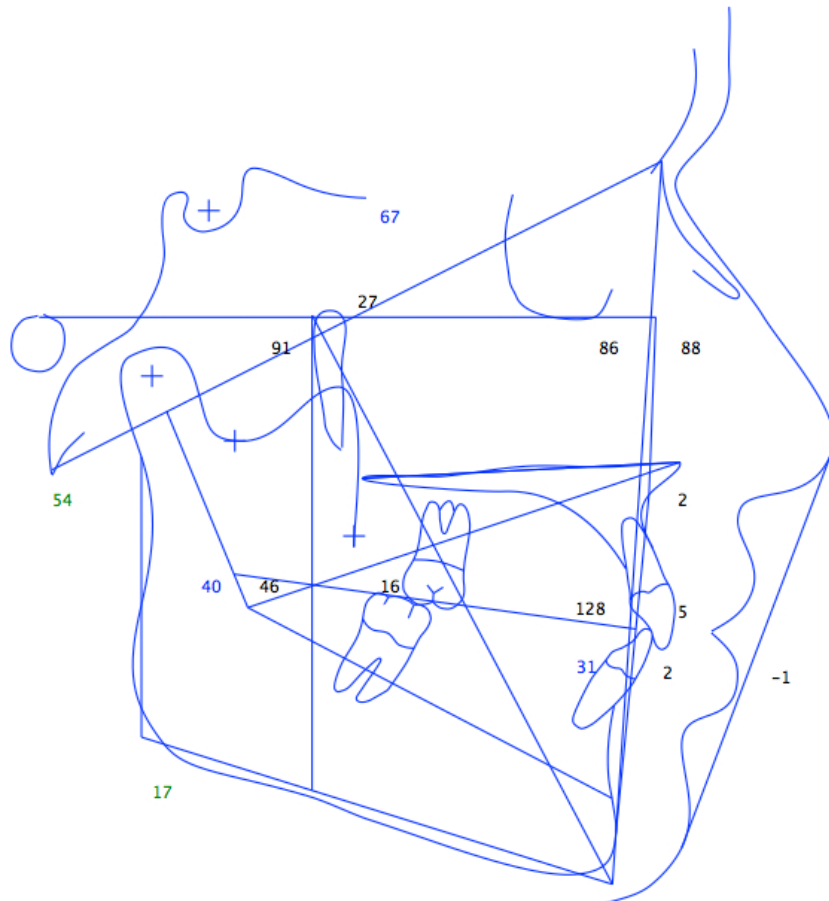


Figura 8 – Exame radiográfico final mostrando a boa relação das bases ósseas apresentando uma Classe I esquelética e Classe II divisão I dental, posicionamento anteroposterior da maxila e mandíbula normais e perfil de tecidos moles pela cefalometria (a). A radiografia panorâmica (b) mostra a agenesia dos 3^{os} molares superiores e dos segundos pré-molares, superior direito (15) e superior esquerdo, sendo o elemento (25) foi transplantado para a região de 2^o Pré-molar esquerdo. As radiografias periapicais (c) exibem em detalhes as estruturas dentárias, a saúde do periodonto e o fechamento dos espaços após o fim do tratamento ortodôntico.



Quick Ceph® Studio

Ricketts

Measurement	Units	Meas.	Norm	Dev.
CRANIAL RELATIONS				
Cranial Structure				
Ant Cranial Base	(mm)	66.6	59.4	2.9 **
Post Facial Ht	(mm)	79.1	64.2	4.5 ***
Cranial Deflect	(deg)	26.8	27.3	-0.2
Porion Location	(mm)	-47.7	-41.3	-2.9 **
Ramus Position	(deg)	77.5	76.0	0.5
Mx Position				
Maxillary Depth	(deg)	87.8	90.0	-0.7
Maxillary Height	(deg)	51.8	55.2	-1.1 *
SN-Palatal Plane	(deg)	3.3	7.3	-1.1 *
Md Position				
Facial Depth	(deg)	86.1	88.3	-0.7
Facial Axis	(deg)	91.0	90.0	0.3
Mandibular Plane	(deg)	17.3	24.2	-1.5 *
Total Facial Ht	(deg)	54.4	60.0	-1.9 *
Facial Taper	(deg)	76.6	68.0	2.4 **
MX/MD Relations				
Maxilla				
Convexity	(mm)	1.7	0.9	0.4
Mandible				
Corpus Length	(mm)	73.2	73.8	-0.1
Mandibular Arc	(deg)	39.9	29.8	2.5 **
Maxilla/Mandible				
Lower Facial Height	(deg)	46.2	45.0	0.3

DENTURE RELATIONS

Mx Dentition				
Mx 1, to APo	(mm)	5.2	3.5	0.7
Mx 1, to FH	(deg)	105.5	111.0	-0.9
Mx 6, to PTV	(mm)	15.8	17.1	-0.4
Md Dentition				
Md 1, to APo	(mm)	2.3	1.0	0.6
Md 1, Inclination	(deg)	31.2	22.0	2.3 **
Md 1, Extrusion	(mm)	-0.9	1.2	-1.1 *
Hinge Axis Angle	(deg)	99.8	90.0	2.5 **
Mx/Md Dentition				
Interincisor Angle	(deg)	127.6	130.0	-0.4
Molar Relation	(mm)	5.9	-3.0	8.9 ***
Incisor Overjet	(mm)	3.0	2.5	0.2
Incisor Overbite	(mm)	3.0	2.5	0.3
ESTHETIC RELATIONS				
Lower Lip E-Plane	(mm)	-1.4	-2.0	0.3

FACIAL TYPE: moderate brachyfacial (2.1)
 SKELETAL: class I
 DENTAL: severe class II division 1
 MAXILLA (ant.-post.): normal
 MANDIBLE (ant.-post.): normal
 UPPER INCISORS: normal
 LOWER INCISORS: normal
 LOWER LIP: normal
 OVERJET: (3.0) mm
 OVERBITE: (3.0) mm

Figura-9 Análise cefalométrica Final.

Considerações Finais

O caso de agenesias assimétricas foi concluído com sucesso e o protocolo ortodôntico utilizou uma interação interdisciplinar, decisiva para tornar a mecânica ortodôntica mais fácil, o tempo de tratamento menor, com um bom resultado oclusal e estético, evitando uma longa espera por uma complementação protética ou um implante osteointegrado. O resultado conferiu à Paciente integridade oclusal a custa de seus próprios dentes, com normalidade periodontal, pulpar e periapical, um aspecto gengival saudável e harmonia dentofacial, além de evitar a desconfortável aparência com os espaços protéticos e trabalhos provisórios que acarretam atitudes emocionais de insegurança e ansiedade. Isto justifica o procedimento e encoraja utilizá-lo como uma boa alternativa de tratamento, desde que os fatores biológicos envolvidos sejam considerados.

Referências

1. Favero L, Pizzo C, Farronato D, Balercia A, Favero V. A new methodological and clinical approach for the treatment of upper lateral incisors agenesis: the posterior space opening. *Eur J Paediatr Dent.* 2012; 13(2): 151-4.
2. Tai K, Park JH, Okadakage S, Mori S, Sato Y. Orthodontic treatment for a patient with a unilateral cleft lip and palate and congenitally missing maxillary lateral incisors and left second premolar. *Am J Orthod Dentofacial Orthop.* 2012; 141 (3): 363-73.
3. Díaz-Pérez R, Echaverry-Navarrete RA. Agenesia em dentición permanente. *Rev Salud Publica (Bogota).* 2009; 11(6):961-9.
4. Locker D, Jokovic A, Prakash P, Tompson B. Oral health-related quality of life of children with oligodontia. *Int J Paediatr Dent.* 2010; 20(1): 8-14.
5. Park JH, Tai K, Yuasa K, Hayashi D. Multiple congenitally missing teeth treated with autotransplantation and orthodontics. *Am J Orthod Dentofacial Orthop.* 2012; 141(5): 641-51.
6. Parreira ARCBM. Autotransplante do terceiro molar. Universidade do Porto PORTO, 2010.
7. Rocha GNP. Relação entre cirurgia e ortodontia. Autotransplantes dentários. PORTUGAL IMPLANTOLOGIA | n°1 · Dezembro · 2002 ·
8. Northway WMK, S. Autogenic tooth transplantation. The "state of the art". *Am J Orthod.* 1980 Feb;77(2):146-62.
9. Zachrisson BU. Clinical difference between transplant and implant. *World Journal of Orthodontics.* 2002 Summer;3(2):166-70.
10. Paulsen HUZ, B.U.; Andreasen, J. O. Autotransplantation of teeth and orthodontic treatment planning. Fribourg: Medi Globe; 1992.
11. Loiola GCD. Transplante dentário autógeno: uma alternativa ao implante dentário *Bibliomed.* 2005.
12. Consolaro A, Pinheiro TN, Intra JBG, Roldi A. Transplantes dentários autógenos: uma solução para casos ortodônticos e uma casuística brasileira *Rev. Dent. Press Ortodon. Ortop. Facial.* (Maringá). 2008; 13 (2)

13. Clokie CML, Yau DM, Chano L. Transplante autógeno de dente: Uma Alternativa para Colocação de implantes dentários? *J Dent Assoc Pode* 2001; 67:92-6
14. Giancristófaró M, Júnior WP, Júnior NVR, Júnior HM, Silva CO. Transplante dental: revisão da literatura e relato de caso. *Revista de Odontologia da Universidade Cidade de São Paulo* 2009 jan-abr; 21(1): 74-8
15. Andreasen JOP, H. U.; Yu, Z.; Ahlquist, R.; Bayer, T.; Schwartz, O. A long-term study of 370 autotransplanted premolars. Part I. Surgical procedures and standardized techniques for monitoring healing. *Eur J Orthod.* 1990 Feb;12(1):3-13.
16. Andreasen JOP, H. U.; Yu, Z.; Schwartz, O. A long-term study of 370 autotransplanted premolars, Part II: Tooth survival and pulp healing subsequent to transplantation. *Eur J Orthod.* 1990;12:38-50.
17. Bauss O, Zonios I, Engelke W: Effect of additional surgical procedures on root development of transplanted immature third molars. *Int. J. Oral Maxillofac. Surg.* 2008; 37: 730–735.
18. Paulsen HUA, J. O. Eruption of premolars subsequent to autotransplantation. A longitudinal radiographic study. *Eur J Orthod.* 1998 Feb;20(1):45-55.
19. Chugh A, Aggarwal, Chugh VK, Wadhwa P, Kohli M. Autogenous tooth transplantation as a treatment option. *International Journal of Clinical Pediatric Dentistry.* 2012;5(1):87-92.
20. Natiella JRA, J.E.; Greene, G.W. The replantation and transplantation of teeth. *J Oral Surg.* 1970;29:397-419.
21. Deeb EP, P.P.; McKenna, R.C. Replantation of lused teeth in humans. *J Calif Dent Assoc.* 1965;33(194).
22. Loe HW, J. Experimental replantation of teeth in dogs and monkeys. *Arch Oral Biol.* 1961;3:171.
23. Park JH, Tai K, Hayashi D. Tooth Autotransplantation as a Treatment Option: A Review. *J Clin Pediatr Dent* 35(2): 129–136, 2011
24. Thomas ST, S.R.; Sandy, J.R. Autotransplantation of teeth. Is there a role. *Br J Orthod.* 1998;25:275-82.
25. Northway W. Autogenic dental transplants. *Am J Orthod Dentofacial Orthop.* 2002;121:592-3.
26. Pogrel MA. Evaluation of over 400 autogenous tooth transplants. *J Oral Maxillofac Surg.* 1987;45:205-11.
27. Kristerson L. Autotransplantation of human premolars. A clinical and radiographic study of 100 teeth. *Int J Oral Surg.* 1985 Apr;14(2):200-13.
28. Andreasen JOH-H, E.; Jolst, O. A clinical and radiographic study of 76 autotransplanted third molars. *Scand J Den Res.* 1970;78:512-23.
29. Andreasen JOP, H. U.; Yu, Z.; Schwartz, O. A long-term study of 370 autotransplanted premolars. Part III. Periodontal healing subsequent to transplantation. *Eur J Orthod.* 1990 Feb;12(1):25-37.

30. Enacar AD, E.I.; Mavili, E.; Giray, B. Facial Asymmetry case with multiple missing teeth treated by molar autotransplantation and orthogathic Surgery. *Angle Orthodont.* 2004;74:137-44.
31. Agnew RGF, C. C. Histological studies on experimental transplantation of teeth. *Oral Surg.* 1956;1:18.
32. Breivik M. Human odontoblast response to tooth replantation. *Eur J Orthod.* 1981;3:95-108.
33. Kvint S, Lindsten R, Magnusson A, Nilsson P, Bjerklin K. Autotransplantation of Teeth in 215 Patients: A Follow-up Study. *Angle Orthodontist.* 2010; 80(3):446–451.
34. Paulsen HUA, J. O.; Schwartz, O. Pulp survival, periodontal healing and root development of autotransplanted premolars in orthodontic treatments. *Am J Orthod Dentofacial Orthop.* 1995;108:630-40.
35. Andreasen JOP, H. U.; Yu, Z.; Bayer, T. A long-term study of 370 autotransplanted premolars. Part IV. Root development subsequent to transplantation. *Eur J Orthod.* 1990 Feb;12(1):38-50.
36. Paulsen HUA. Autotransplantation of teeth in orthodontic treatment. *Am J Orthod Dentofacial Orthop.* 2001;119:336-7.
37. Zachrisson BUS, A.; Haanaes, H. R. Management of missing maxillary anterior teeth with emphasis on autotransplantation. *Am J Orthod Dentofacial Orthop.* 2004 Sep;126(3):284-8.
38. Lagerstrom LK, L. Influence of orthodontic treatment on root development of autotransplanted premolars. *Am J Orthod.* 1986 Feb;89(2):146-50.
39. Hjortdal OB, J. Induction of jaw bone formation by tooth autotransplantation. *Nor Tannlaegeforen Tid.* 1978 Jul;88(7):319-22.
40. Kugelberg RT, U.; Malmgren, O. Autotransplantation of 45 teeth to the upper incisor region in adolescents. *Swed Dent J.* 1994;18(5):165-72.
41. Schwartz OB, P.; Klausen, B. Resorption of autotransplanted human teeth - a retrospective study of 291 transplantation over a period of 25 years. *Int Endod J.* 1985;18:119-31.
42. Clark HB, Jr.; Tam, J. C.; Mitchell, D. F. Transplantation of developing teeth. *J Dent Res.* 1955 Jun;34(3):322-8.
43. Slagsvold OB, B. Autotransplantation of premolars with partly formed roots. A radiographic study of root growth. *Am J Orthod.* 1974 Oct;66(4):355-66.
44. Lundberg TI, S. A clinical follow-up study of 278 autotransplanted teeth. *Br J Oral Maxillofac Surg.* 1996 Apr;34(2):181-5.
45. Júnior VSB, Ursi WJS. O aparelho pré-ajustado: sua evolução e suas prescrições. *R Dental Press Ortodon Ortop Facial.* (Maringá). 2006 11(3), 104-156.
46. Fonseca GK. Braquetes autoligaveis x Stright-wire. [Monografia]. São José do Rio Preto. UNORP; 2010.

ANEXO I

Normas da revista de Ortodontia

Resumo

O resumo deve consistir de não mais do que 250 palavras resumindo o conteúdo do artigo. O resumo deve ser inteligível, independentemente do artigo.

palavras-chave devem fornecer até cinco palavras-chave (em ordem alfabética) para ser usado como uma ajuda para a codificação e indexação.

Relato de caso:

Material do caso deve ser apresentada sob os seguintes títulos: História; Avaliação (Assimetria extraoral, por exemplo, intraoral, a avaliação radiográfica, etiologia); Tratamento (Objetivos de tratamento, por exemplo, plano de tratamento e raciocínio, o progresso do tratamento); Resumo

NB: Alguns relatos de caso destacando eventos incomuns podem exigir uma estrutura diferente, portanto, alguma flexibilidade é permitido.

Conclusão

Estas conclusões devem resumir os pontos-chave. Eles devem se relacionar diretamente aos seus objetivos originais e / ou a "principal mensagem" do seu trabalho.

Referências

Devem ser apresentados em estilo Vancouver, numeradas consecutivamente na ordem em que são mencionadas no texto. As referências devem ser inseridas como algarismos arábicos em forma de sobrescrito, sem parênteses e colocado fora da marca de pontuação para vírgulas e pontos finais (por exemplo. 6), mas antes de ponto e vírgula e dois pontos (por exemplo, 6;). Deve haver um espaço entre o último caractere na frase e número de referência. Ao citar mais de uma fonte de cada vez, liste cada número de referência separadamente com uma vírgula, a menos que eles são consecutivos, caso em que usar um traço (sem espaços) entre cada referência, por exemplo 2-5,9,13. A citação de nome dos autores no texto principal devem ser evitados. As referências devem ser listadas em ordem numérica no final do papel. A lista deve ser organizadas na ordem de citação no texto da publicação, e não em ordem alfabética.