



**UNIVERSIDADE ESTADUAL DA PARAÍBA**  
**CENTRO DE CIÊNCIAS BIOLÓGICAS E DA SAÚDE**  
**DEPARTAMENTO DE FARMÁCIA**

**FELIPE OLIVEIRA BARBOSA**

**INTOXICAÇÃO POR PARACETAMOL: UM RELATO DE CASO.**

**CAMPINA GRANDE-PB**

**2013**

**FELIPE OLIVEIRA BARBOSA**

**INTOXICAÇÃO POR PARACETAMOL: UM RELATO DE CASO.**

Trabalho de Conclusão de Curso apresentado em forma de artigo científico/relato de caso ao Departamento de Farmácia da Universidade Estadual da Paraíba, como requisito para obtenção do título de bacharel no curso de Farmácia.

Orientadora: Prof<sup>ª</sup>. Dr<sup>ª</sup>. Sayonara Maria Lia Fook

**CAMPINA GRANDE-PB**

**2013**

FICHA CATALOGRÁFICA ELABORADA PELA BIBLIOTECA CENTRAL – UEPB

B238i Barbosa, Felipe Oliveira.  
Intoxicação por paracetamol [manuscrito] : um relato de caso / Felipe Oliveira Barbosa. – 2013.  
25 f. : il. color.

Digitado.

Trabalho de Conclusão de Curso (Graduação em Farmácia) – Universidade Estadual da Paraíba, Centro de Ciências Biológicas e da Saúde, 2013.

“Orientação: Profa. Dra. Sayonara Maria Lia Fook, Departamento de Farmácia”.

1. Intoxicação humana. 2. Paracetamol. 3. Hepatotoxicidade. I. Título.

21. ed. CDD 615.9

# INTOXICAÇÃO POR PARACETAMOL: UM RELATO DE CASO.

FELIPE OLIVEIRA BARBOSA

Trabalho de Conclusão de Curso apresentado em forma de artigo científico ao Departamento de Farmácia da Universidade Estadual da Paraíba, como requisito para obtenção do título de bacharel no curso de Farmácia.

Orientadora: Prof<sup>ª</sup>. Dr<sup>ª</sup>. Sayonara Maria Lia Fook

Aprovado em: 26 / 08 / 2013

Sayonara Maria Lia Fook

Prof<sup>ª</sup>. Dr<sup>ª</sup>. Sayonara Maria Lia Fook/UEPB

Orientadora

Nícia Stellita da Cruz Soares

Prof<sup>ª</sup>. MsC. Nícia Stellita da Cruz Soares /UEPB

Examinadora

Ivana Maria Fechine

Prof<sup>ª</sup>. Dr<sup>ª</sup>. Ivana Maria Fechine /UEPB

Examinadora

## AGRADECIMENTOS

Antes de tudo, agradeço a **Deus** pelo cuidado e amor a mim dedicados durante minha vida e principalmente nestes cinco anos do curso de Farmácia. Minha razão de ser e existir. Agradeço pela força concedida a mim no enfrentamento das mais variadas situações durante a vida acadêmica e pessoal. A Ele meu MUITO OBRIGADO!

Agradeço também aos **meus pais** por toda dedicação e esforço a mim dedicados, me dando força e condições de chegar até onde cheguei. Um coração imensamente grato é o que ofereço e meus esforços contínuos de vê-los felizes. MUITO OBRIGADO!

Agradeço à professora e minha orientadora **Sayonara Fook** por seu exemplo como professora, que com seu conhecimento fortaleceu a minha base nos campos da Farmacologia e Toxicologia com as quais me identifico profundamente. Agradeço por sua exigência como orientadora, pois só assim pude adquirir um aprendizado sem tamanho e também na experiência do Centro de Assistência e informação toxicológica de Campina Grande (Ceatox-CG), enriquecendo ainda mais o meu saber. MUITO OBRIGADO!

Agradeço também à professora **Socorro Queiroz**, tutora do Programa de Educação Tutorial do curso de Farmácia ao qual estive vinculado nos últimos três anos. Agradeço por seus ensinamentos e exigências, que me fizeram, desde os primeiros períodos do curso, buscar o aprimoramento no atendimento aos pacientes que lidávamos todos os meses. MUITO OBRIGADO!

Agradeço aos amigos que fiz durante esses cinco anos de curso! Agradeço de modo especial ao meu harém rsrs (**Marina, Moema, Carmélia, Talita, Alana, Ana Maria, Agélise, Susana, Simone**)! O carinho de vocês foi de um valor imensurável. Os nossos momentos de descontração vão ficar guardados pra sempre em minha lembrança. Agradeço também à minha equipe de todos os trabalhos: **Agélise, Ana Maria, Alana**. Nossa parceria sempre foi muito construtiva dentro e fora da universidade! Agradeço também de modo muito especial àquelas pessoas que estiveram e estão comigo de modo mais próximo em diversos momentos da minha vida: **Simone, Susana (Leila), Alana e Ana Maria**. A presença de vocês é fundamental! Enfim, àqueles que souberam ser não apenas colegas, mas sim amigos no sentido mais completo da palavra e que transporam os muros da universidade e adentraram em minha vida...Posso contá-las nos dedos, mas são de uma qualidade imensa...Vocês são

joias preciosas e terão, para sempre, um lugar guardado em meu coração...MUITO  
OBRIGADO!

Um coração cheio de gratidão é o melhor remédio em todas as circunstâncias da vida!

## **INTOXICAÇÃO POR PARACETAMOL: UM RELATO DE CASO**

**BARBOSA, Felipe Oliveira.**

### **RESUMO**

O Paracetamol é metabolizado no fígado, principalmente, por três vias. Uma delas origina um metabólito que tem variável grau de toxicidade para vários órgãos, atingindo principalmente o fígado, o que pode causar insuficiência hepática (IH), além de danos ao sistema de coagulação e nefrotoxicidade. O diagnóstico precoce, que é de grande importância para iniciar o tratamento, pode ser realizado após avaliação da história do paciente, bem como dos aspectos clínicos e laboratoriais. Trata-se de uma pesquisa documental que descreve um caso de intoxicação por Paracetamol, com desenvolvimento de insuficiência hepática. O relato foi descrito a partir de um caso de criança do sexo feminino, atendida pelo Hospital de Emergência e Trauma de Campina Grande-PB (HETDLGF) e acompanhada pelo Centro de Assistência e Informação Toxicológica de Campina Grande-PB (Ceatox-CG). Os dados foram obtidos a partir do prontuário da paciente e da ficha de notificação do Sistema Nacional de Agravos de Notificação (Sinan). A paciente de dois anos, com história acidental de exposição ao Paracetamol, permaneceu na unidade de saúde por 10 dias. Nos primeiros dias observou-se alteração das enzimas hepáticas. Entre o quarto e o oitavo dia houve alteração do Tempo de Protrombina (TP)/INR. A paciente não apresentou alteração da função renal, entretanto, instalou-se um quadro de disúria, provavelmente por um processo infeccioso. A paciente foi tratada com N-acetilcisteína (NAC), para tratar a IH e, antibióticos para o tratamento da infecção urinária. Um das limitações deste estudo foi o fato de não ter sido realizado diariamente os exames específicos para os casos de intoxicação grave por Paracetamol, dificultando sobremaneira a evolução precisa do indivíduo em todas as etapas da intoxicação.

**PALAVRAS-CHAVE:** Paracetamol. Intoxicação acidental. Hepatotoxicidade.

## 1 INTRODUÇÃO

Intoxicação humana consiste na variedade de processos fisiopatológicos que se relacionam com a interação entre determinado agente químico ou biológico e o organismo (TURINI; FOOK, 2008).

A etiologia das intoxicações varia de acordo com os hábitos de trabalho de cada país, bem como de outros padrões de uso, por exemplo, nos Estados Unidos, a *American Association of Poison Control Center's (AAPCC)/ National Poison Data System (NPDS)* em 2011, registrou 2.334.004 intoxicações em humanos. As quatro substâncias mais envolvidas nas intoxicações são os analgésicos (11,7%), os cosméticos/produtos de uso pessoal (8,0%), domissanitários (7,0%), sedativos/hipnóticos/antipsicóticos (6,1%). A classe dos analgésicos é a que apresentou o crescimento mais rápido nos últimos onze anos e também se encontra entre as cinco causas mais comuns de intoxicação em crianças de cinco anos ou menos, correspondendo a 9,9% dos casos (BRONSTEIN et al, 2012).

No Sri Lanka e China os pesticidas são a maior fonte de problemas, enquanto no Reino Unido o paracetamol é a causa mais frequente de intoxicação (BATEMAN, 2011).

No Brasil, de acordo com o Sistema Nacional de Informações Tóxico Farmacológicas (SINITOX), em 2010 foram registrados 89.375 casos de intoxicação - 396 (0,44%) resultaram em óbito. Nesses dados, os medicamentos lideram o ranking, sendo responsáveis por 24.050 das exposições, seguidos por agrotóxicos/uso agrícola (4.785) e agrotóxicos/uso doméstico (2.099).

A região nordeste encontra-se na terceira posição no quadro geral de intoxicações no país, apresentando um total de 17.779 intoxicações, perdendo apenas para as regiões sudeste e sul, com, respectivamente, 37.939 e 20.827 casos. Ainda nessa região, a faixa etária dos indivíduos expostos aos agentes tóxicos, revela que nas intoxicações por medicamentos e drogas de abuso a faixa de 20-29 anos é a mais representativa (485 e 874 casos, respectivamente), enquanto a faixa etária de 1-4 anos apresenta um maior número de intoxicações por medicamentos (343 casos), e para os indivíduos entre 30-39 anos há mais casos de intoxicação por drogas de abuso (707 casos) (SISTEMA..., 2012).

Nos Estados Unidos vê-se o crescente número de exposições nas quais figura o analgésico Paracetamol como agente etiológico, tornando-se um dos maiores responsáveis por necrose hepática, podendo levar o indivíduo à falência hepática ou mesmo à morte (MARTINEZ; NORDT; CANTRELL, 2012).

No Brasil, o amplo acesso a esse medicamento tem propiciado um aumento no número de intoxicações, embora ainda não se compare a países como os Estados Unidos e o Reino



Unido, onde o paracetamol tem sido, isoladamente, o responsável por mortes resultantes de intoxicação desde 1994 (ANVISA, 2008).

A partir desse contexto, o presente estudo tem como objetivo relatar um caso de uma criança exposta a doses excessivas de paracetamol.

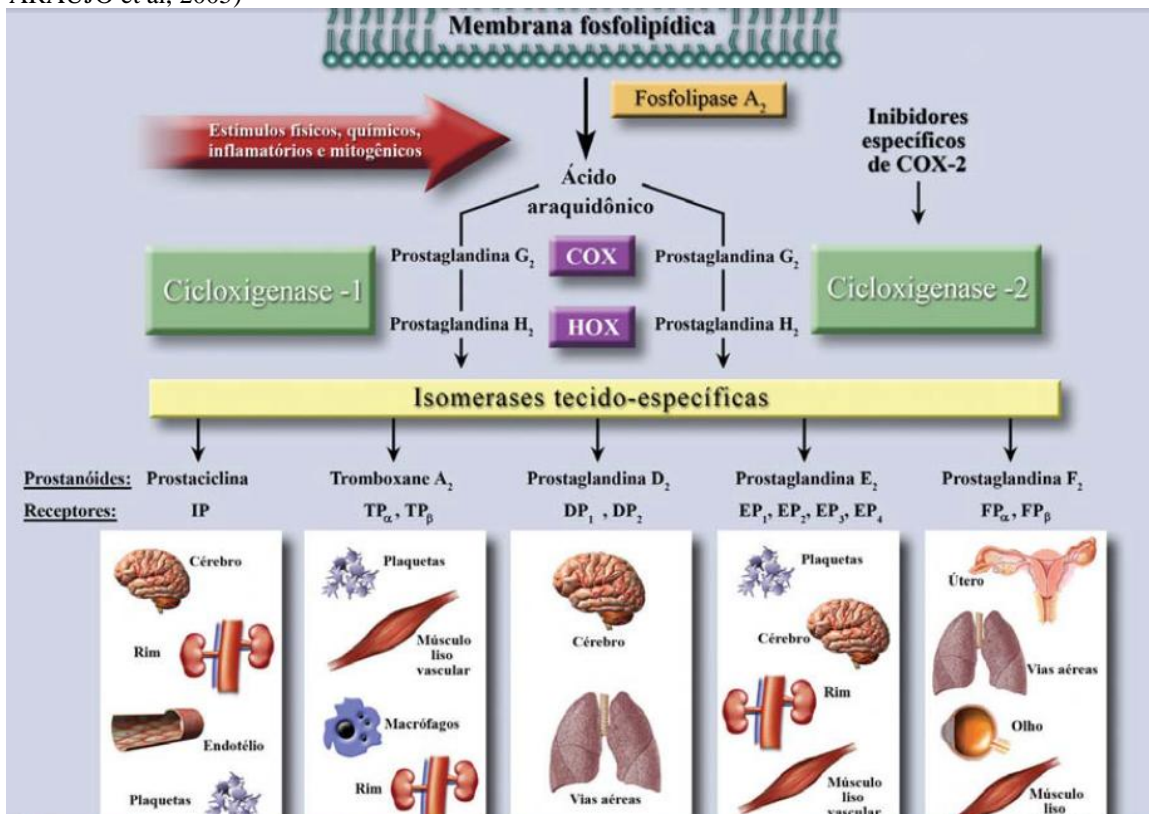
## 2 REFERENCIAL TEÓRICO

Paracetamol (Acetaminofeno) é o analgésico e antipirético mais amplamente utilizado tanto no atendimento hospitalar como ambulatorial, devido a sua segurança quando usado em doses terapêuticas (CHARPIAT et al, 2012). Nos Estados Unidos, este analgésico tem vasta utilização, sendo que 20% dos americanos afirmam fazer uso da droga, no mínimo, uma vez por semana (MARTINEZ; NORDT; CANTRELL, 2012).

Em 2005, 28 bilhões de doses de produtos contendo Paracetamol foram dispensadas nos Estados Unidos (HODGMAN; GARRARD, 2012). É a droga mais envolvida em intoxicações no Reino Unido, Nova Zelândia, Austrália e uma grande variedade de países na Europa (SIMKIN et al, 2012).

Classificado como Anti-inflamatório Não Esteróide (AINE), o Paracetamol age inibindo seletivamente a ciclo-oxigenase tipo 2 (COX-2) (KRAJCOVÁ; MATOUSEK; DUSKA, 2013), embora alguns cogitem a hipótese de uma outra isoforma (COX-3) estar envolvida em seu mecanismo de ação (BATLOUNI, 2009). Deste modo, impede que o ácido araquidônico formado pela ação da fosfolipase A<sub>2</sub> seja convertido em prostaglandinas, que estão intimamente envolvidas nos processos inflamatórios do organismo (BATLOUNI, 2009) (Figura 1).

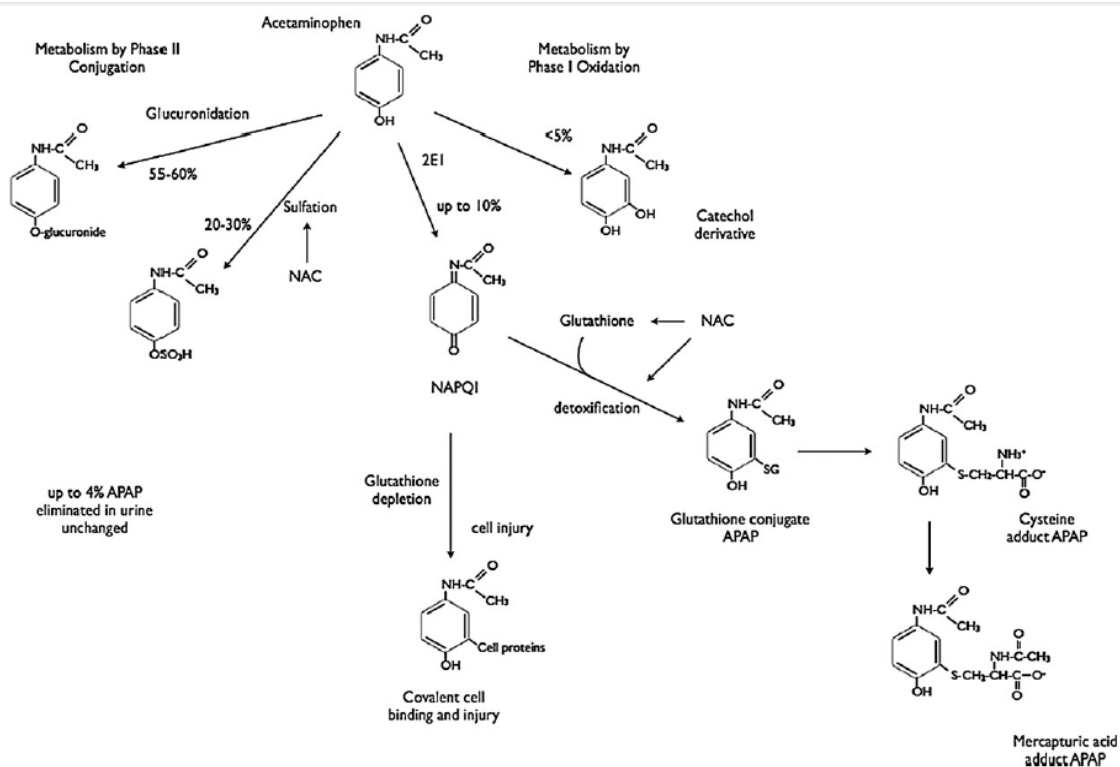
**Figura 1** Metabolismo do ácido araquidônico (Adaptado de FITZGERALD; PATRONO, 2001 por ARAÚJO et al, 2005)



O Paracetamol apresenta excelente absorção no trato gastrointestinal, apresentando picos séricos máximos em torno de noventa minutos, apresentando também, baixa ligação às proteínas plasmáticas e meia-vida de aproximadamente 2 a 2,5 horas em doses terapêuticas (HODGMAN; GARRARD, 2012).

Conforme discutido por Letelier et al (2011), ao ser administrado por via oral, este AINE sofre extenso metabolismo hepático, sendo que 90% é conjugado com sulfato/ ácido glicurônico, através de sulfotransferases e UDP-glicuronil-transferase, originando metabólitos que são excretados pela urina, 5% são excretados inalterados na urina, enquanto que os outros 5% são metabolizados pelo sistema oxidativo do Citocromo P – 450 (CYP450) (Figura 2).

**Figura 2** Farmacocinética do Paracetamol e ação da NAC (N-Acetil-Cisteína) (HODGMAN; GARRARD 2012).



O CYP450 está localizado, principalmente, no retículo endoplasmático hepático, que utiliza o NADPH em suas reações catalíticas (LETELIER et al, 2011). O subtipo envolvido na biotransformação do paracetamol é o CYP450 2E1 (VAJA; BARKER, 2011). Ao ser metabolizado por meio da via CYP é originado o N-Acetil-p-benzoquinonaimina (NAPQI), um metabólito tóxico (NAIN; ARIPIN; CHOONARA, 2009) (Figura 2).

A enzima microsossomal Glutathione-S-Transferase (GST) catalisa a conjugação do NAPQI com a glutathione (GSH), formando ácido mercaptúrico, reduzindo sua toxicidade e favorecendo sua excreção biliar ou renal (LETELIER et al, 2011) (Figura 2).

O mecanismo de sua toxicidade se dá quando as enzimas sulfotransferase e UDP-Glicuronil-Transferase tornam-se saturadas, levando o sistema CYP450 a metabolizar o excesso de Paracetamol, produzindo quantidades aumentadas de NAPQI, o que pode saturar a enzima GST e depletar os níveis de GSH, gerando acúmulo desse metabólito, proporcionando o estresse oxidativo (LETELIER et al, 2011). Agentes como o álcool, isoniazida e tabaco são indutores do CYP450 2E1, podendo agravar ainda mais a toxicidade do paracetamol (VAJA; BARKER, 2011).

Ainda segundo os mesmos autores, o sistema CYP450 é uma das principais vias metabólicas envolvidas na geração de Espécies Reativas do Oxigênio (EROs). O mecanismo dessa produção de EROs ainda não foi totalmente esclarecido, entretanto, acredita-se que o cofator NADPH esteja envolvido no processo, visto que experimentos mostram que ele, por si só, pode levar ao aumento da peroxidação lipídica microsomal em ratos e também por encontrar-se envolvido no processo de biotransformação do paracetamol (LETELIER et al, 2011).

A Glutathione (GSH) apresenta numerosas funções fisiológicas, desempenhando papel fundamental na detoxificação de xenobióticos, seus metabólitos e EROs. É sintetizada a partir do aminoácido cisteína, que é o passo limitante para a síntese desse antioxidante (GIUSTARINI et al, 2012).

Entretanto, mesmo sendo um medicamento seguro em doses terapêuticas e amplamente usado, inclusive em tratamento intensivo (KRAJCOVÁ; MATOUSEK; DUSKA, 2013), o Paracetamol é a maior causa de dano agudo hepático nos Estados Unidos e em todo o mundo (MILESI-HALLÉ, 2011). A dose máxima recomendada é 4 g/dia (Adultos) e 50-75 mg/Kg/dia (Crianças). Uma simples ingestão aguda de 7,5g (Adulto) e de 150 mg/Kg (Crianças) é considerada potencialmente tóxica (HODGMAN; GARRARD, 2012).

Segundo Simkin et al (2011) uma sobredose de aproximadamente 10-15 g de Paracetamol pode resultar em hepatotoxicidade fatal. Ainda segundo o mesmo autor, nos anos 90 foram registradas cerca de 200 mortes/ano em decorrência do uso desse analgésico, justificadas pela fácil obtenção do produto.

Quanto ao quadro clínico do paciente intoxicado por paracetamol, é possível observar sintomas precoces, mas não específicos, tais como náuseas, vômito, dor abdominal, embora possam melhorar dentro das primeiras 24 horas. O progresso da injúria hepática pode levar ao aparecimento de sintomas como dor no quadrante superior direito e entre o segundo e terceiro dias (HODGMAN; GARRARD, 2012). Pode ocorrer também o aparecimento patológico de necrose centrolobular (MILESI-HALLÉ et al, 2011).

O estado mental, geralmente é normal, excetuando-se se houver administração concomitante de medicamentos que atuem no sistema nervoso central (HODGMAN; GARRARD, 2012). De acordo com Craig et al (2011), pacientes com overdose que demoram em torno de 24 horas para serem atendidos estão geralmente associados a óbito ou transplante hepático.

Observa-se na avaliação laboratorial, normalmente, elevação das enzimas hepáticas ALT (Alanina-amino Transferase) e AST (Aspartatoamino Transferase), dentro das primeiras 24-36 horas após a ingestão. Todavia, após uma ingestão massiva, essas enzimas se elevam dentro das primeiras 12 horas, sendo que a injúria hepática máxima é atingida entre o terceiro e quinto dias, tendo como sintomas icterícia, coagulopatias e encefalopatias. Também pode ser visto (embora menos comum) injúria renal, oligúria e insuficiência renal aguda, usualmente após o aparecimento de dano hepático. O Tempo de Protrombina/*International Normalized Ratio* (INR) também pode ser usado como parâmetro para medida de distúrbios na coagulação (HODGMAN; GARRARD, 2012).

Apenas para avaliação de ingestões agudas de paracetamol, é de grande uso o nomograma de Rumack-Mathews, utilizado para avaliar o risco de hepatotoxicidade. Em tal nomograma, a linha entre 200 mg/mL em 4 horas após a ingestão e 25 mg/mL em 16 horas é conhecida com linha 200 (linha que classifica o indivíduo como grupo de risco para hepatotoxicidade e morte). Outra linha paralela em 150 mg/mL em 4 horas é também conhecida como linha 150 ou linha de tratamento, indicando a necessidade de tratamento com N-Acetilcisteína (NAC) (HODGMAN; GARRARD, 2012).

Em termos de marcadores, está em estudo o *clearance* da indocianina verde (um corante hidrossolúvel), que devido a sua inteira excreção biliar pode ser usado como um marcador mais eficaz que a bilirrubina para avaliação da função hepática (MILESI-HALLÉ, 2011). Outro marcador que pode denunciar lise hepática é o aminoácido taurina presente no hepatócito e prontamente liberado para a corrente sanguínea quando em injúria hepática por overdose de Paracetamol (GHANDFOROUSH-SATTARI; MASHAYEKHI, 2007). Ambos os marcadores, contudo, encontram-se ainda, em fase de estudo.

A N-acetilcisteína (NAC) é o antídoto empregado nas intoxicações por acetaminofeno (paracetamol) e tem sido empregado na clínica médica por atuar positivamente em tais intoxicações (GIUSTARINI et al, (2012) (Figura 2).

A administração precoce (primeiras 8-10 horas após overdose aguda) de NAC repõe o estoque de glutatona, reduzindo a progressão da intoxicação e consequente insuficiência hepática, sendo um potente antídoto para tal intoxicação. Além disso, mesmo para pacientes

detectados com injúria hepática, a NAC ainda pode ser usada em sua recuperação (HODGMAN; GARRARD, 2012).

Outras estratégias vêm sendo desenvolvidas em laboratório, com o intuito de melhorar o diagnóstico e o tratamento de indivíduos diagnosticados a intoxicação em estudo. Como exemplo disso tem-se a N-Acetil-Cisteína-Etil-éster (NACET), que por via oral apresentou rápida absorção e excelentes biodisponibilidade e área sob a curva (AUC), atingindo rapidamente os tecidos, promovendo sua ação antioxidante, devido a sua alta lipofilicidade quando comparada com NAC, que por ter uma menor lipofilicidade, apresenta uma resposta mais tardia (GIUSTARINI et al, 2012).

Ainda nesse contexto, conforme Milesi-Hallé (2011) outra substância vem sendo estudada. Trata-se do metabólito ativo Rhein, um ácido derivado da planta Rhubarb (*Rheum officinale*), que é vastamente utilizada na Medicina Tradicional Chinesa (MTC) devido às suas atividades antibacteriana, anti-inflamatória e antitumoral (ZHAO et al, 2011).

### 3 RERENCIAL METODOLÓGICO

#### 3.1 Local da pesquisa

A pesquisa foi realizada no Centro de Assistência e Informação Toxicológica de Campina Grande (Ceatox-CG), localizado no Hospital Estadual de Emergência e Trauma Dom Luiz Gonzaga Fernandes (HETDLGF).

Atualmente, no Brasil as unidades de notificação dos eventos tóxicos são os Centros de informação e assistência toxicológica. Desta forma são considerados unidades de saúde dirigidas à população em geral, funcionando em regime de plantão 24 horas, sete dias por semana.

O município de Campina Grande está localizado no Agreste Paraibano a 120 Km de João Pessoa, capital do estado da Paraíba. Segundo dados do Instituto Brasileiro de Geografia e Estatística (IBGE), possui uma área territorial de 594,179 Km<sup>2</sup> e uma população de 385.213 habitantes. Como sua posição geográfica é privilegiada, Campina Grande torna-se um pólo de convergência com aproximadamente 232 municípios, não só da Paraíba, como também de estados vizinhos, cujos habitantes se deslocam para esta cidade em busca dos serviços oferecidos, entre os quais, os de saúde (IBGE, 2013).

#### 3.2 Delineamento do estudo e instrumento de coleta de dados

Trata-se de uma pesquisa documental na qual se relatou um caso de intoxicação por Paracetamol, com desenvolvimento de insuficiência hepática. O relato foi descrito a partir de um caso de criança do sexo feminino, atendida no HETDLGF e, acompanhada pelo Ceatox - CG. Os dados foram obtidos a partir do prontuário da paciente e da ficha de notificação do Sistema Nacional de Agravos de Notificação (Sinan)/MS (Anexo 1).

As variáveis analisadas foram:

**Dados Sócio-Demográficos:** idade, gênero, grau de instrução.

**Dados do evento:** circunstância, local, tipo e via de exposição.

**Dados Clínicos:** Sinais e sintomas apresentados pela paciente.

**Dados Laboratoriais:** Prova de dano e Função Hepática: Alanina-amino Transferase (ALT); Aspartato amino Transferase (AST) e Bilirrubina; Prova de Função Renal (Uréia e Creatinina) e Hemograma e Coagulograma.

**Dados do Tratamento:** antídotos.

### **3.3 Aspectos éticos**

O estudo foi encaminhado ao Comitê de Ética da Universidade Estadual da Paraíba (UEPB) e, desta forma, cumpre as diretrizes éticas da pesquisa com seres humanos, recomendadas pela Comissão Nacional de Ética em Pesquisa (CONEP), expressas na Resolução 196/96 do Conselho Nacional de Saúde (CNS).



## 4 DADOS E ANÁLISE DA PESQUISA

### 4.1 Relato de caso

**IDENTIFICAÇÃO:** Criança do sexo feminino, 2 (dois) anos, parda, 13 (treze) kg, residente em Aroeiras, Paraíba.

**QUEIXA PRINCIPAL E DURAÇÃO:** Paciente deu entrada na unidade hospitalar trazida pela mãe, após ter ingerido medicamento em dose excessiva. Ao momento da admissão a paciente não apresentava sinais ou sintomas de intoxicação, apenas uma leve sonolência.

**ANTECEDENTES PATOLÓGICOS E USO DE MEDICAMENTOS:** Sem história de uso de medicamentos ou comorbidades associadas.

**HISTÓRIA DA MOLÉSTIA ATUAL:** A mãe encontrou um frasco vazio de Paracetamol (o qual estava cheio) próximo à filha. Uma ingestão de aproximadamente 2.400 mg de Paracetamol há cerca de 3,5 horas no dia 09/02/2013.

**EXAME FÍSICO:** Paciente encontrava-se levemente sonolenta, o abdômen encontrava-se flácido, leve dor à apalpação profunda, massa palpável em flanco inferior esquerdo, móvel. FC: 100 bpm (batimentos por minuto), FR: 24 irpm (incursões respiratórias por minuto), Temperatura: 37°C.

**CONDUTA REALIZADA:** Após admissão, foi solicitada a avaliação das enzimas hepáticas ALT (Alanina-amino Transferase) e AST (Aspartato amino Transferase), uréia, creatinina, tempo de sangramento, tempo de coagulação, bem como um hemograma completo (Tabelas 1 e 2). Foi recomendado pelo Ceatox-CG, a administração de N-Acetil-Cisteína (NAC), sendo 140 mg/Kg (em dose de ataque) e 70 mg/Kg (dose de manutenção) a cada 4 horas, até completar 17 doses (Tabela 3).

**EVOLUÇÃO:** Paciente seguiu internada em uso de NAC, mantendo sinais vitais estáveis e sem surgimento de mais queixas durante o segundo dia (D2) e o terceiro dia (D3). Os exames mostraram elevação de transaminases (ALT e AST) e discreta elevação de creatinina, permanecendo normais os demais exames (Tabelas 1 e 2). Excetuando-se as transaminases, os demais parâmetros não foram realizados no segundo, terceiro e quarto dia (D2, D3 e D4).

Entre o quarto e o oitavo dias (D4 e D8) foram realizados mais exames para avaliar possíveis danos à coagulação, tais como TP/INR (Tempo de Protrombina/*International Normalized Ratio*), AP (Atividade de Protrombina), TTPA (Tempo de Tromboplastina Parcial Ativada), os quais se mostraram alterados (Tabela 2). A partir do quarto dia (D4) surge no quadro clínico da paciente a presença de insuficiência hepática, disúria e constipação. Para

tratamento da constipação foi administrado Lactulona e Fleet enema e, a Vitamina K para tratamento das alterações do sistema de coagulação (Tabela 3).

**Tabela 1** Evolução dos parâmetros hepáticos e renais da criança de dois anos intoxicada acidentalmente por Paracetamol e, atendida pela equipe do HETDLGF/Ceatox-CG, em fevereiro de 2013.

EVOLUÇÃO DOS PARÂMETROS HEPÁTICOS E RENAI									
	D1	D2	D3	D4	D6	D8	D9	ALTA	VR
ALT	139	108	109	106	100	107	-	-	9-36 U/l
AST	92	87	78	86	101	111	-	-	10-31 U/l
Bilirrubina Total	-	-	-	-	-	0,4	-	-	Até 1,2 mg/dl
Bilirrubina Direta	-	-	-	-	-	0,2	-	-	Até 0,5 mg/dl
Bilirrubina Indireta	-	-	-	-	-	0,2	-	-	Até 0,8 mg/dl
Uréia	33	-	-	-	-	30	-	-	15-41 mg/dl
Creatinina	1,3	-	-	-	-	0,5	-	-	0,3- 1,0 mg/dl

**NOTA:** ALT – Alanina-aminotransferase; AST-Aspartato-aminotransferase.

O Ceatox foi consultado quanto à permanência do uso do NAC, o qual recomendou o uso do mesmo até  $INR < 2$ . Paciente apresentou dois episódios de êmese. A disúria apresentada pela paciente foi investigada através de urocultura (embora, não tenha sido encontrado resultado deste exame), dando início ao uso do antibiótico Cefazolina IV (Intravenoso). No sétimo dia (D7) a paciente evoluiu com má aceitação de dieta, disúria, porém as evacuações já estavam presentes, permanecendo, também, o uso de vitamina K. No

oitavo dia (D8), a paciente perdeu o acesso venoso periférico, trocando assim, a Cefazolina IV por Cefalexina VO (via oral).

**Tabela 2.** Evolução dos parâmetros hematológicos da criança de dois anos intoxicada acidentalmente por Paracetamol e, atendida pela equipe do HETDLGF/Ceatox-CG, em fevereiro de 2013.

EVOLUÇÃO DOS PARÂMETROS HEMATOLÓGICOS									
	D1	D2	D3	D4	D6	D8	D9	ALTA	VR
Hemácias	4.5	-	-		-	-	4.2	-	3.3-5.6 milhões/mm <sup>3</sup>
Leucócitos	8.300	-	-	-	-	-	10.100	-	5.500-16.000/mm <sup>3</sup>
Plaquetas	436.000	-	-	-	-	-	410.000	-	150.000-450.000/mm <sup>3</sup>
TS	1,5	-	-	-	-	-	-	--	1-3 minutos
TC	7,5	-	-	-	-	-	-	-	5-11 minutos
TP	-	-	-	23,6	14,6	12,8	-	-	12-13 segundos
INR	-	-	-	3,11	1,32	1,04	-	-	1,0 (Ideal)
AP	-	-	-	45,4	82,4	97	-	-	>70%
TTPA	-	-	-	38,9	-	-	-	-	22-35 seg

**NOTA:** TS-Tempo de Sangramento; TC-Tempo de Coagulação; TP-Tempo de Protrombina; INR-Internatiional Normalized Ratio; AP-Atividade de Protrombina; TTPA-Tempo de Tromboplastina Parcial Ativada.

A paciente evoluiu em quadro estável sem mais alterações. Foi realizada nova bateria de exames os quais se mostraram normais, com exceção de ALT e AST que ainda se mostraram elevadas. Realizou-se a dosagem de bilirrubina total, direta e indireta, as quais se mostraram normais (Tabela 1).

No nono dia (D9) a paciente evoluiu com melhora da disúria e da constipação, sendo suspensa a Lactulose. No décimo dia (D10) paciente evolui com melhora clínica, recebendo alta hospitalar.

**Tabela 3** Prescrição médica da criança de dois anos intoxicada acidentalmente por Paracetamol e, atendida pela equipe do HETDLGF/Ceatox-CG, em fevereiro de 2013

PRESCRIÇÕES MEDICAMENTOSAS	
D1	<ul style="list-style-type: none"> <li>✓ Soro glicosado (SG) 5% + 6 Ampolas de NAC (300 mg/ml) em bomba de infusão /15 min. Após, fazer 3 Ampolas de NA C + SG 5% de 4/4 h, num total de 17 vezes.</li> </ul>
D2	<ul style="list-style-type: none"> <li>✓ SG 5% 200 ml + 3 Ampolas de NAC (300 mg/ml) de 4/4h.</li> </ul>
D3	<ul style="list-style-type: none"> <li>✓ SG 5% 200 ml + 3 Ampolas de NAC (300 mg/ml) de 4/4h.</li> </ul>
D4	<ul style="list-style-type: none"> <li>✓ SG 5% 200 ml + 3 Ampolas de NAC (300 mg/ml) de 4/4h.</li> </ul>
D5	<ul style="list-style-type: none"> <li>✓ SG 5% 200 ml + 3 Ampolas de NAC (300 mg/ml) de 4/4h;</li> <li>✓ minilax (Aplicar o conteúdo por via retal).</li> </ul>
D6	<ul style="list-style-type: none"> <li>✓ SG 5% - 380 ml; NaCl 20% - 3,3 ml; KCl 19,1% – 3,8 ml;</li> <li>✓ cefazolina (2,5 ml 6/6h EV);</li> <li>✓ vitamina K(10 mg/1 ml) – Fazer 0,5 ml + 20 m AD EV 1x ao dia;</li> <li>✓ fleet enema – Aplicar 15 ml via retal; Lactulona – Dar 10 ml via oral 8/8h;</li> <li>✓ SG 5% - 210 ml e NAC 10% (Em 16h em bomba de infusão – 14 ml/h);</li> <li>✓ SF a 0,9% - 250 ml EV (vigiar diurese após o término).</li> </ul>
D7	<ul style="list-style-type: none"> <li>✓ SG 5% - 380 ml; NaCl 20% - 3,3 ml; KCl 19,1% – 3,8 ml; cefazolina (2,5 ml 6/6h EV);</li> <li>✓ vitamina K(10 mg/1 ml) – Fazer 0,5 ml + 20 m AD EV 1x ao dia;</li> <li>✓ lactulona 10 ml via oral 8/8h;</li> <li>✓ terminar NAC em curso.</li> </ul>
D8	<ul style="list-style-type: none"> <li>✓ SG 5% - 380 ml; NaCl 20% - 3,3 ml; KCl 19,1% – 3,8 ml;</li> <li>✓ vitamina K(10 mg/1 ml) – Fazer 0,5 ml + 20 m AD EV 1x ao dia;</li> <li>✓ lactulona 10 ml via oral 8/8h;</li> <li>✓ cefalexina (250 mg/5 ml) – Dar 5 ml via oral 6/6h.</li> </ul>
D9	<ul style="list-style-type: none"> <li>✓ Cefalexina (250 mg/5 ml) – Dar 5 ml via oral 6/6h;</li> <li>✓ suspenso a Lactulose.</li> </ul>
D10 (ALTA)	<ul style="list-style-type: none"> <li>✓ Cefalexina (250 mg/5 ml) – Dar 5 ml via oral 6/6h.</li> <li>✓ Alta hospitalar</li> </ul>

**NOTA:** D – dia; NAC – N-Acetilcisteína; AD- Água destilada; EV-Endovenoso; NaCl – Cloreto de Sódio; KCl – Cloreto de Potássio.

## 4.2 Discussão do caso

Idosos e crianças são grupos mais susceptíveis a intoxicações, devido às mudanças que ocorrem em seu organismo, diminuindo a eficácia de seus sistemas de destoxificação nos casos de exposição tóxica a xenobióticos, como o Paracetamol.

O diagnóstico precoce é de grande importância no tratamento de pacientes intoxicados pelo Paracetamol. O método mais utilizado é Nomograma de Rumack-Matthew que avalia ao mesmo tempo a concentração do Paracetamol e o tempo após a exposição. Quando não for possível o uso deste recurso à história sugestiva de exposição a doses excessivas, recomenda-se o tratamento com a NAC, mesmo antes da comprovação pelos resultados laboratoriais. A NAC é um fármaco capaz de repor os estoques da Glutathione (GSH) (TAGLIATI, 2009).

A Glutathione é um tripeptídeo formado por resíduos de glicina, cisteína e ácido glutâmico que atua como cofator de várias enzimas em diferentes vias metabólicas e participa de diversos processos de detoxificação. No fígado, a presença de compostos que são transformados em ácidos mercaptúricos, como o Paracetamol, diminui a concentração de GSH e, conseqüentemente a capacidade do fígado em eliminar peróxidos pela ação da Glutathione Peroxidase também diminui (ABDALLA; FAINE, 2009).

Os sintomas que surgem nos primeiros dias de intoxicação aguda podem não refletir a gravidade potencial dela. A evolução da paciente com dor na região abdominal condiz com os achados da literatura que relatam a presença de náuseas, vômitos e dor na região abdominal (HODGMAN; GARRARD, 2012).

Os exames realizados momento da admissão hospitalar mostraram elevação das transaminases e discreta elevação na creatinina. Esta alteração ocorre nos casos de doses tóxicas do Paracetamol, demonstrando assim, certa lesão dos hepatócitos decorrente da ação deletéria do metabólito tóxico (NAPQI) originado pela via CYP 450-2EA, embora, tais elevações ainda não demonstrassem um toxicidade efetiva, a qual foi confirmada posteriormente aliando a esse quadro, outros exames e o estado clínico da paciente, visto que a sua dose embora potencialmente tóxica, poderia não levar a um caso grave de intoxicação (MILESI-HALLÉ et al, 2011; HODGMAN; GARRARD, 2012).

Para adultos a ingestão de 10-15g do fármaco pode levar à necrose e insuficiência hepática (BUDNITZ; LOVEGROVE; CROSBY, 2011). De acordo com Hodgman e Garrard (2012), uma única ingestão aguda de Paracetamol maior que 150 mg/Kg, em crianças, tem

sido considerada potencialmente tóxica, embora tal limite possa não desencadear uma intoxicação. Sendo assim, a paciente ingeriu 2400 mg, ultrapassando o limite de 150 mg/Kg.

É importante salientar que mesmo em doses normais pode ocorrer aumento das transaminases hepáticas (ALT e AST) no plasma, sem manifestações clínicas, podendo também, em doses elevadas, ocorrer aumento de tais parâmetros sem, contudo, haver manifestações clínicas de toxicidade (HODGMAN; GARRARD, 2012). O retorno ao valor normal foi observado com o passar dos dias, devido ao acompanhamento constante e, a administração do NAC quando necessário.

A paciente em estudo, contudo, fez-se uma exceção a esses achados, pois mesmo estando encaixada no grupo de potencial risco para toxicidade (ingestão > 150 mg/Kg) desenvolveu insuficiência hepática, tal evolução pode ser explicada por processos anteriores ou concomitantes à intoxicação, tais como doenças ou medicamentos relacionados à paciente, ou ainda a ingestão de paracetamol ter sido maior do que a relatada pela genitora.

No momento de admissão da paciente não foram realizados a avaliação do TP/INR (Tempo de Protrombina/*International Normalized Ratio*), TTPA (Tempo de Tromboplastina Parcial Ativada) e AP (Atividade da Protrombina). A avaliação da alteração destes parâmetros da Coagulação é de grande importância. Tais exames foram realizados apenas entre o quarto e o oitavo dia, os quais se mostraram alterados, voltando à normalidade no oitavo dia (D8). Porém, de acordo com Hodgman e Garrard (2012) o aumento precoce do INR após ingestões massivas de Paracetamol pode não refletir injúria hepatocelular, mas apenas pequena interferência na produção de fatores da coagulação.

O uso da Vitamina K para tratar as alterações dos parâmetros da coagulação foi necessário. A vitamina K é uma vitamina lipossolúvel que atua no sistema enzimático carboxilase-dependente, presente na membrana microssomal hepática, responsável pela biossíntese dos fatores de coagulação. Trata-se de um cofator essencial para a conversão do ácido glutâmico em ácido  $\gamma$ -carboxiglutâmico (carboxilação), e tem um papel importante na homeostasia através da ativação de fatores de coagulação (II - Protrombina, VII- Fator Estável ou Pró-convertina, IX - Fator de *Christma*, X - Fator de *Stuart-Prower*), criando locais de ligação para o Cálcio, permitindo a integração cálcio-dependente desses fatores de coagulação, estando assim intimamente ligada a distúrbios hemostáticos (KUMAR; KANE 2005; HODGMAN; GARRARD, 2012).

No que concerne à constipação apresentada pela paciente, não foi encontrado nenhum dado na literatura que correlacionasse a constipação com a intoxicação por paracetamol. Todavia, verifica-se que a constipação é um fator precipitante para o

aparecimento da encefalopatia hepática (decorrente de insuficiência hepática). Sendo assim, o uso de laxantes como Lactulona é de vital importância para um bom prognóstico de tais casos, visto que com a eliminação das fezes, diminui-se o número de substâncias tóxicas, e assim, a toxicidade para o tecido cerebral.

A dosagem de marcadores da função hepática como a bilirrubina total, bilirrubina direta e bilirrubina indireta no oitavo dia (D8), mostrou-se normal, demonstrando, assim, a recuperação hepática da paciente. Entretanto, observa-se uma falha no acompanhamento laboratorial da paciente, pois a não realização da dosagem de bilirrubina no momento de entrada da paciente no hospital impediu que fosse feito um acompanhamento mais preciso da função hepática da mesma desde o início. O aumento das transaminases pode indicar lise dos hepatócitos, porém não indica, necessariamente, alteração da função hepática (MILESI-HALLÉ et al, 2011).

A avaliação do ionograma e da gasometria arterial só ocorreu no nono dia (D9), os quais se mostraram normais. Tais exames são justificados, pois embora não ocorra com frequência acentuada, pode haver um quadro de acidose metabólica ou mesmo acidose láctica, devido a uma incapacidade do fígado de depurar o lactato, secundária a uma insuficiência hepática (HODGMAN; GARRARD, 2012). Outro fator que poderia levar a uma acidose metabólica seria a insuficiência renal, visto ser o rim um órgão que atua de modo eficaz na manutenção do equilíbrio ácido básico do organismo à longo prazo. Todavia, tais exames deveriam ter sido realizados no momento da admissão da paciente, para através de um panorama mais amplo observar as alterações mencionadas, que podem desencadear vários fatores agravantes para esse quadro, levando o indivíduo a uma situação de transplante hepático ou mesmo morte.

## 5 CONCLUSÃO

As intoxicações por Paracetamol constituem grande causa de dano hepático nos Centros de Informação Toxicológica de países como Estados Unidos e Reino Unido, devido ao seu fácil acesso e a variação de formas farmacêuticas em que é encontrado.

No Brasil, a facilidade em adquiri-lo tem feito o número das intoxicações por esse fármaco aumentar desde os últimos vinte anos.

No relato apresentando neste trabalho a avaliação clínica e anamnese auxiliaram no diagnóstico e tratamento da paciente. Entretanto, como em qualquer atendimento médico, os exames complementares constituem componente essencial para a avaliação clínica do paciente intoxicado e podem fornecer informações importantes para o diagnóstico e evolução do envenenamento/intoxicação e guiar a investigação para uma análise toxicológica específica.

Quando a história é clara e os sintomas são leves não é necessária a realização de exames adicionais. Porém, se há evidências de toxicidade moderada ou grave, podem ser necessários exames laboratoriais de rotina ou exames específicos da(s) substância(s) tóxica(s) envolvida(s), qualitativos ou quantitativos, principalmente em pacientes sintomáticos, nas intoxicações que apresentam potencial significativo de toxicidade sistêmica, em exposições a substâncias ou agentes desconhecidos, nas ingestões intencionais, acidentais e nos casos de comorbidades significativas.

Um das limitações deste estudo foi o fato de não sido realizado diariamente os exames específicos para os casos de intoxicação grave por Paracetamol, dificultando sobremaneira a evolução precisa do indivíduo em todas as etapas da intoxicação.

Portanto, sugerimos que em todos os casos de história de exposição ao Paracetamol o Ceatox recomende o seguinte protocolo na admissão:

1-Identificação da dose ingerida e o tempo decorrido até o atendimento, para que se observe a necessidade ou não de NAC e observar sinais e sintomas do paciente.

2- Quanto aos exames laboratoriais, devem ser solicitados: AST, ALT, Bilirrubinas e TP na admissão e diariamente por 3 dias ou até que os níveis voltem ao normal. Além de mais itens do coagulograma como TS, TC e TTPA.

3-Se ocorrerem anormalidades significativas na função hepática, solicitar creatinina, uréia, eletrólitos, glicemia, hemograma e amilase. Monitorar amônia sérica se houver evidência de encefalopatia hepática e gasometria arterial em casos de severo dano hepático.



## PARACETAMOL POISONING: A CASE REPORT

**BARBOSA, Felipe Oliveira**

### ABSTRACT

Paracetamol is metabolized by liver, mainly, for three pathways. One of them products one metabolit which presents changeable toxicity level to many organs, that damage mainly the liver, what can lead to liver failure, damage to the coagulation and nefrotoxicity. The early diagnostic, which is very important to start the treatment, may be realized after evaluation of history patient, as well as, clinical and laboratorial aspects. This is a documental research which describe a paracetamol poisoning case with development of liver failure. The relate was described, through a female gender child's case deal with Emergency and Trauma Hospital of Campina Grande-PB (HETDLGF) and followed by Assistance and Toxicological Information Center of Campina Grande (Ceatox-CG). Dates were obtained from records' patient and from notification form of National System of Notifications Grievances (Sinan). Patient, two-years-old, accidental ingestion history of paracetamol remained at healthy unit for ten days. On first days, it had seen variation in hepatic enzymes. Between day for and day eight it had seen an anormal prothrombin time/International Normalized Ratio (PT/INR). Patient didn't present disorders on renal function, although, it showed dysuria, likely, from an infection process. The patient was treated by antidote N-acetylcysteine (NAC) to liver failure and by antimicrobial drugs to urinary tract infection. A limitation of this study was the fact not been performed daily specific tests for cases of severe poisoning by Paracetamol, which greatly hinders the accured development of the individual at all stages of intoxication.

**KEYWORDS:** Paracetamol. Accidental poisoning. Hepatotoxicity.

## REFERENCIAS

ABDALLA, D. S. P.; FAINE, L. A. In: **Fundamentos da Toxicologia**. SEIZI, O. 3.ed. São Paulo: Atheneu, 2009, 677 p.

ARAÚJO, L. F.; SOEIRO, A. M.; FERNANDES, J. L.; JÚNIOR, C. V. S. Eventos cardiovasculares: Um efeito de classe dos inibidores de COX-2. **Arquivos Brasileiros de Cardiologia**, v. 85, n. 3, p. 222-29, 2005.

BATEMAN, D. N. The epidemiology of poisoning. **Medicine**, v. 40, n.2, p. 42–45, 2011.

BATLOUNI, M. Anti-inflamatórios Não esteroides: Efeitos cardiovasculares, cerebrovasculares e renais. **Arquivos Brasileiros de Cardiologia**, v. 94, n. 4, p. 556–563, 2009.

BRONSTEIN, A. C.; SPYKER DA, JR, L. R. C.; GREEN, J. L.; RUMACK, B. H.; DART, R. C. 2011 Annual Report of the American Association of Poison Control Centers National Poison Data System (NPDS): 29th Annual Report. **Clinical Toxicology**, v. 50, p. 911–1164, 2012.

BUDNITZ, D. S.; LOVEGROVE, M. C.; CROSBY, A. E. Emergency Department Visitors for Overdoses of Acetaminophen-Containing products. **American Journal of Preventive Medicine**, v. 40, n. 3, p. 585-592, 2011.

CHARPIAT, B.; HENRY, A.; LÉBOUCHER, G.; TOD, M.; ALLENET, B. Overdosed prescription of paracetamol (acetaminophen) in a teaching hospital. **Annales Pharmaceutiques Françaises**, v. 70, p. 213-218, 2012.

CRAIG, D. G. N.; BATES, C. M.; DAVIDSON, J. S.; MARTIN, K. G.; HAYES, P. C.; SIMPSON, K. J. Staggered overdose pattern and delay to hospital presentation are associated with adverse outcomes following paracetamol- induced hepatotoxicity. **Brazilian Journal Clinical Pharmacology**, v. 73, n. 2, p. 285 – 294, 2011.

FITZGERALD, G. A.; PATRONO, C. P. The coxibs, selective inhibitors of cyclooxygenase-2. **The New England Journal of Medicine**, v. 345, n. 6, p. 433-442, 2001.

GHANDFOROUSH-SATTARI, M.; MASHAYEKHI, S. Evaluation of taurine as a biomarker of liver damage in paracetamol poisoning. **European Journal of Pharmacology**, v. 581, p. 171–176, 2008.

GIUSTARINI, D.; MILZANI, A.; DALLE-DONNE, I.; TSIKAS, D.; ROSSI, R. N-Acetylcysteine ethyl ester ( NACET ): A novel lipophilic cell-permeable cysteine derivative with an unusual pharmacokinetic feature and remarkable antioxidant potential. **Biochemical Pharmacology**, v. 84. n. 11, p. 1522–1533, 2012.

HODGMAN, M. J.; GARRARD, A. R. A Review of Acetaminophen Poisoning. **Critical Care Clinics**, v. 28, n. 4, p. 499–516, 2012.

INSTITUTO BRASILEIRO DE GEOGRAFIA E ESTATÍSTICA (IBGE). **Censo Demográfico da Paraíba (Campina Grande)**, 2001. Disponível em: <http://www.ibge.gov.br>. Acesso em 15 de maio de 2013.

KRAJCOVÁ, A.; MATOUSEK, V.; DUSKA, F. Mechanism of paracetamol-induced hypotension in critically ill patients: A prospective observational cross-over study. **Australian Critical Care**. p. 1-6, 2013.

KUMAR, V.; KANE, A. B. Patologia Nutricional e Ambiental. In: KUMAR, V.; ABBAS, A. K.; FAUSTO, N. Robbins e CONTRAN: **Patologia – Bases Patológicas das Doenças**. 7. ed. Rio de Janeiro. Elsevier, 2005. Cap. 9, p. 433 – 489.

LETELIER, M. E.; LÓPEZ-VALLADARES, M.; PEREDO-SILVA, L.; ROJAS-SEPÚLVEDA, D.; ARACENA, P. Microsomal oxidative damage promoted by acetaminophen metabolism. **Toxicology in Vitro**, v. 25, p.1310–1313, 2011.

MARTINEZ, R. M.; NORDT, S. P; CANTRELL, F. L. Prescription Acetaminophen Ingestions Associated with Hepatic Injury and Death. **J Community Health**, v. 37, p. 1249–1252, 2012.

MILESI-HALLÉ, A.; ABDEL-RAHMAN, S. M.; BROWN, A.; MCCULLOUGH, S. S.; LETZIG, L.; HINSON, J. A.; JAMES, L. P. Indocyanine green clearance varies as a function of N-acetylcysteine treatment in a murine model of acetaminophen toxicity. **Chemico-Biological Interactions**, v. 189, p. 222–229, 2011.

NAIN, K.; ARIPIN, B. N; CHOONARA, I. The management of paracetamol poisoning. **Paediatrics and Child Health**, v. 19, n.11, p. 492–497, 2009.

SIMKIN, S.; HAWTON, K.; KAPUR, N.; GUNNELL, D. What can be done to reduce mortality from paracetamol overdoses? A patient interview study. **Q Journal Medicine**, v. 105, p. 41–51, 2012.

Sistema Nacional de Informações Tóxicas Farmacológicas (SINITOX). Disponível em: [http://www.fiocruz.br/sinitox\\_novo/media/b4.pdf](http://www.fiocruz.br/sinitox_novo/media/b4.pdf). Acesso em: 16 de Abril de 2012.

TAGLIATI, C. A. Antiinflamatórios. In: **Fundamentos da Toxicologia**. SEIZI, O. 3.ed. São Paulo: Atheneu, 2009, 677 p.

TURINI, C. A.; FOOK, S. M. L. Módulo III: Fundamentos de Toxicologia. **Curso de Toxicologia – ANVISA**, 2008, p. 1-56.

VAJA, R.; BARKER, R. C. Drugs and the liver. **Anaesthesia and Intensive Care Medicine**, v. 13, n.2, p. 71–74, 2011.

ZHAO, Y.; ZHOU, G.; YANG, H.; WANG, J.; SHAN, L.; LI, R.; XIAO, X. Rhein protect against acetaminophen-induced hepatic and renal toxicity. **Food and Chemical Toxicology**, v. 49, p. 1705-1710, 2011.

# **ANEXOS**