



UEPB

**UNIVERSIDADE ESTADUAL DA PARAÍBA
CAMPUS VIII
CENTRO DE CIÊNCIAS, TECNOLOGIA E SAÚDE
DEPARTAMENTO DE ODONTOLOGIA
CURSO DE GRADUAÇÃO EM ODONTOLOGIA**

BRUNO DA SILVA LAUREANO

**USO DA TERAPIA FOTODINÂMICA E DA LASERTERAPIA NO TRATAMENTO
DE DOENÇAS PERI-IMPLANTARES**

**ARARUNA - PB
2020**

BRUNO DA SILVA LAUREANO

**USO DA TERAPIA FOTODINÂMICA E DA LASERTERAPIA NO TRATAMENTO
DE DOENÇAS PERI-IMPLANTARES**

Trabalho de Conclusão de Curso (Artigo)
apresentado à Coordenação do Curso de
Odontologia da Universidade Estadual da
Paraíba – Campus VIII, como requisito parcial
à obtenção do título de Cirurgião-Dentista.

Área de concentração: Implantodontia

Orientador: Prof. Me. Manuel Henrique de Medeiros Neto

**ARARUNA - PB
2020**

É expressamente proibido a comercialização deste documento, tanto na forma impressa como eletrônica. Sua reprodução total ou parcial é permitida exclusivamente para fins acadêmicos e científicos, desde que na reprodução figure a identificação do autor, título, instituição e ano do trabalho.

L378a Laureano, Bruno da Silva.
Uso da terapia fotodinâmica e da laserterapia no tratamento de doenças peri-implantares [manuscrito] / Bruno da Silva Laureano. - 2020.
20 p. : il. colorido.
Digitado.
Trabalho de Conclusão de Curso (Graduação em Odontologia) - Universidade Estadual da Paraíba, Centro de Ciências, Tecnologia e Saúde, 2020.
"Orientação : Prof. Me. Manuel Henrique de Medeiros Neto, Coordenação do Curso de Odontologia - CCTS."
1. Laserterapia. 2. Implantodontia. 3. Doenças periodontais. I. Título
21. ed. CDD 617.632

BRUNO DA SILVA LAUREANO

**USO DA TERAPIA FOTODINÂMICA E DA LASERTERAPIA NO TRATAMENTO
DE DOENÇAS PERI-IMPLANTARES**

Trabalho de Conclusão de Curso apresentado à
Coordenação do Curso de Odontologia da
Universidade Estadual da Paraíba – Campus
VIII, como requisito parcial à obtenção do título
de Cirurgião-Dentista.

Área de concentração: Implantodontia

Aprovada em: 15 /09 / 2020.


BANCA EXAMINADORA



Prof. Prof. Me. Manuel Henrique de Medeiros Neto (Orientador)
Universidade Estadual da Paraíba (UEPB)



Prof. Me. Ítalo de Macedo Bernadino
Faculdade de Ciências Aplicadas (UNIFACISA)



Profa. Me. Amanda Lira Rufino de Lucena
Faculdade Nova Esperança (FACENE)

Aos meus pais e a minha família, pela
dedicação, apoio, companheirismo e amizade,
DEDICO.

“Os que se encantam com a prática sem a ciência são como os timoneiros que entram no navio sem timão nem bússola, nunca tendo certeza do seu destino”.

Leonardo da Vinci

LISTA DE ILUSTRAÇÕES

Figura 1 – Fluxograma da metodologia realizada

13

LISTA DE ABREVIATURAS E SIGLAS

ECRs	Ensaio Clínicos Randomizados
EROs	Espécies Reativas de Oxigênio
LED	Diodo emissor de luz
OMS	Organização Mundial da Saúde
RNAm	Ácido ribonucleico responsável pela transferência de informações do DNA
TFD	Terapia Fotodinâmica Antimicrobiana.

SUMÁRIO

1	INTRODUÇÃO	10
2	REVISÃO DE LITERATURA	11
2.1	Terapia Fotodinâmica Antimicrobiana (TFD) e Laserterapia	12
3	METODOLOGIA	13
4	RESULTADOS E DISCUSSÕES	14
5	CONCLUSÃO	17
	REFERÊNCIAS	19

USO DA TERAPIA FOTODINÂMICA E DA LASERTERAPIA NO TRATAMENTO DE DOENÇAS PERI-IMPLANTARES

USE OF PHOTODYNAMIC THERAPY AND LASERTHERAPY IN THE TREATMENT OF PERI-IMPLANT DISEASES

Bruno da Silva Laureano*

Manuel Henrique de Medeiros Neto **

RESUMO

A reabilitação oral por meio de implantes dentários em pacientes que perderam seus dentes, está cada vez mais sendo utilizada em todo o mundo, representando uma excelente alternativa de tratamento com alto índice de sucesso. Apesar disso, algumas reabilitações implantosuportadas são malsucedidas devido a vários fatores, que podem ser de ordem técnica operacional ou sistêmica, além de fatores locais, como processos inflamatórios provenientes do acúmulo de biofilme que causam a doença peri-implantar. O presente estudo tem por objetivo buscar evidências científicas sobre o uso da terapia fotodinâmica e da laserterapia como alternativa no tratamento das doenças peri-implantares. Este estudo é uma revisão de literatura descritiva, de caráter argumentativo-dissertativo. Foi realizada uma pesquisa bibliográfica, realizada no período entre os meses de abril à junho de 2020, por meio da base de dados *online PubMED*. De acordo com a literatura, os tratamentos de laserterapia e terapia fotodinâmica na mucosite peri-implantar e peri-implantite são bem indicados quando bem executados, por produzirem uma redução microbiológica local de patógenos, por serem bioestimuladores e acelerarem o processo de reparo tecidual. Com base no estudo, foi possível concluir que a terapia fotodinâmica e a laserterapia é bastante benéfica quando utilizada como coadjuvante do desbridamento mecânico. Mais estudos devem ser realizados a fim de esclarecer parâmetros mais específicos dos lasers quanto a luz a ser utilizada, o comprimento de onda e o tempo de aplicação, a necessidade de associação de outra modalidade, como também aferir resultados da laserterapia e da terapia fotodinâmica para tratamento de mucosite peri-implantar e peri-implantite em tabagistas, diabéticos e pacientes imunologicamente comprometidos.

Palavras-chave: Laserterapia. Implantodontia. Doenças periodontais.

ABSTRACT

Oral rehabilitation using dental implants in patients who have lost their teeth is increasingly being used worldwide, representing an excellent treatment alternative with a high success rate. Despite this, some implant-supported rehabilitations are unsuccessful due to several factors, which can be of an operational or systemic technical nature, in addition to local factors, such as inflammatory processes arising from the accumulation of biofilm that cause peri-implant disease. The present study aims to seek scientific evidence on the use of photodynamic therapy and laser therapy as an alternative in the treatment of peri-implant diseases. This study is a review of descriptive literature, of an argumentative-dissertative character. A bibliographic search was carried out, from April to June 2020, using the PubMed online database. According to the literature, laser therapy and photodynamic therapy treatments in peri-implant and peri-implantitis mucositis are well indicated when well performed, as they produce a local microbiological reduction of pathogens, as they are biostimulators and accelerate the tissue repair process. Based on the study, it was possible to conclude that photodynamic therapy and laser therapy are quite beneficial when used as an adjunct to mechanical debridement. Further studies should be carried out in order to clarify more specific parameters of the lasers regarding

the light to be used, the wavelength and the application time, the need to associate another modality, as well as to measure the results of laser therapy and photodynamic therapy for treatment of peri-implant and peri-implant mucositis in smokers, diabetics and immunologically compromised patients.

Keywords: Lasertherapy. Implantology. Periodontal diseases.

1. INTRODUÇÃO

A reabilitação oral através de implantes dentários em pacientes edêntulos, está cada vez mais sendo amplamente utilizada em todo o mundo, representando uma excelente alternativa de tratamento com alto índice de sucesso. Apesar disso, algumas reabilitações implantosuportadas são malsucedidas devido à vários fatores, que podem ser de ordem técnica operacional ou sistêmica, além de fatores locais, como processos inflamatórios provenientes do acúmulo de biofilme que causam a doença peri-implantar (FRAGA, *et al.*, 2018).

As doenças peri-implantares podem ser de dois tipos: mucosite peri-implantar e peri-implantite. A mucosite peri-implantar é caracterizada por inflamação dos tecidos moles peri-implantares, que tem como característica o sangramento à sondagem, profundidade de sondagem aumentada (≥ 4 mm) e presença de exsudato, radiograficamente não observa-se perda óssea peri-implantar, em contrapartida na peri-implantite observamos a perda óssea peri-implantar (ABDULJABBAR, *et al.*, 2017).

Estima-se que a mucosite peri-implantar afeta aproximadamente de 21% a 88% dos casos de reabilitação com implantes. É uma condição que tem um bom prognóstico quando tratada de forma adequada, mas se a inflamação desses tecidos moles não for controlada da forma correta, poderá evoluir para uma peri-implantite. Estudos apontam que o diagnóstico da peri-implantite é mais comum do que o da mucosite peri-implantar, mostrando uma frequência que varia entre 1 e 47%. (SIVARAMAKRISHNAN, SRIDHARAN, 2018; AIMETTI, *et al.*, 2019).

Um estudo de revisão sistemática apresentou várias modalidades cirúrgicas e não cirúrgicas como opções de tratamento das doenças peri-implantares. As técnicas não cirúrgicas incluem desbridamento mecânico, aplicação local de medicamentos anti-infecciosos, e descontaminação da superfície do implante. Uma dessas técnicas de descontaminação da superfície do implante, que é uma modalidade não cirúrgica, é o uso da laserterapia. A redução da carga bacteriana na superfície implantar, apenas por desbridamento mecânico é limitada devido à macrogeometria irregular dos implantes. Desta maneira, terapias adicionais ao desbridamento mecânico, como a laserterapia e a terapia fotodinâmica antimicrobiana (TFD), têm sido utilizadas para potencializar o tratamento. A aplicação de um produto químico fotossensível, chamado fotossensibilizador, e sua ativação por uma fonte de luz resulta na eliminação de patógenos periodontais. O azul de metileno e o azul de toluidina são os fotossensibilizadores mais comumente utilizados contra patógenos da peri-implantite (TAVARES, *et al.*, 2017; FRAGA, *et al.*, 2018; SIVARAMAKRISHNAN, SRIDHARAN, 2018).

A terapia fotodinâmica antimicrobiana (TFD) tem sido considerada uma abordagem adjuvante ao tratamento convencional, por meio de raspagem e alisamento, da doença periodontal e peri-implantar. O presente estudo tem por objetivo buscar evidências científicas sobre o uso da terapia fotodinâmica e da laserterapia como alternativa no tratamento das doenças peri-implantares.

2. REVISÃO DE LITERATURA

A presença de microrganismos é fundamental para o aparecimento da doença peri-implantar. Nas semanas subsequentes à instalação dos implantes, é instaurada a microbiota subgingival associada à peri-implantite. A colonização bacteriana e a maturação dos biofilmes dependem de um ambiente favorável e levam a mudanças na composição e no comportamento da microbiota endógena, podendo causar danos aos tecidos peri-implantares. (CACCIANIGA, *et al.*, 2016).

A doença inflamatória induzida por bactérias localizada nos tecidos moles peri-implantares sem perda óssea, é denominada mucosite peri-implantar, ocorre frequentemente em pacientes reabilitados com implantes dentários, sendo uma condição reversível, porém quando não tratada de forma eficaz, poderá evoluir para uma peri-implantite, caracterizada pela perda óssea ao redor do implante (AIMETTI, *et al.*, 2019).

A peri-implantite é uma infecção microbiana heterogênea com espécies predominantemente gram-negativas e tem um grau de complexidade menor do que a periodontite. As modalidades de tratamento atualmente recomendadas para casos de peri-implantite são baseadas principalmente em evidências científicas resultantes do tratamento da doença periodontal. Estudos comprovam que o principal fator etiológico na inflamação peri-implantar é o acúmulo de biofilme em torno das margens da mucosa dos implantes. (FRAGA, *et al.*, 2018). A remoção do biofilme da superfície do implante é o objetivo principal no tratamento da doença peri-implantar (CACCIANIGA, *et al.*, 2016).

Os sinais e sintomas da peri-implantite incluem a presença de edema, mucosa eritematosa, acúmulo de exsudado, dor, sangramento, halitose, além de perda óssea, podendo levar à perda do implante. Existem alguns fatores de risco para ocasionar essa doença, são eles: histórico de periodontite, tabagismo, diabetes, fatores genéticos, higienização bucal deficiente e a não realização de consultas periódicas ao Cirurgião Dentista. (WANG, ZHANG, WANG, 2019).

O tratamento de primeira escolha para a peri-implantite é a abordagem cirúrgica, em virtude da complexidade da anatomia do implante, o que dificulta uma abordagem mais conservadora, sem retalhos. O principal objetivo da cirurgia é criar um acesso adequado para a realização do desbridamento mecânico e descontaminação da superfície contaminada do implante. O biofilme e os depósitos calcificados devem ser removidos, em geral por meio de curetas plásticas específicas para não danificar a superfície implantar, evitando assim a progressão ou reincidência da doença. (CACCIANIGA, *et al.*, 2016).

Na terapia não cirúrgica, frequentemente é realizado apenas o procedimento de desbridamento mecânico, sem confecção de retalhos, feito por meio de curetas plásticas para a remoção da placa e/ou cálculo das superfícies dos implantes, enquanto que no tratamento cirúrgico das doenças peri-implantares pode haver a necessidade de realização de procedimentos reconstrutivos, por meio de enxerto particulado e membrana, sobre o defeito ósseo, após o protocolo do desbridamento mecânico (ABDULJABBAR, *et al.*, 2017).

Tratamento com antibióticos, antissépticos e tratamentos a laser tem sido propostos como opções terapêuticas adjuvantes no tratamento não cirúrgico das doenças peri-implantares. Diferentes procedimentos cirúrgicos, às vezes associados à irradiação com laser, têm sido testados para obter a regeneração de defeitos ósseos em pacientes com peri-implantite (CACCIANIGA, *et al.*, 2016).

A redução da carga bacteriana na região do implante, apenas por desbridamento mecânico é dificultada devido ao formato específico da superfície do implante. Desta maneira, terapias adicionais ao desbridamento mecânico, como a laserterapia e a terapia fotodinâmica antimicrobiana (TFD), tem sido utilizada para potencializar o tratamento (FRAGA, *et al.*, 2018).

2.1. Terapia Fotodinâmica Antimicrobiana (TFD) e Laserterapia

A TFD pode ser definida como erradicação de células-alvo, por espécies reativas de oxigênio, as chamadas EROs, produzidas por meio de um fotossensibilizador, e luz do laser de comprimento de onda apropriado. Essa terapia fornece uma alternativa para eliminar agenter microbianos diretamente no local da infecção, superando assim os problemas associados aos antimicrobianos. A ação fotodinâmica caracteriza-se por um processo no qual a luz, depois de absorvida pelos corantes específicos, sensibiliza os organismos causando danos celulares induzidos pela luz visível (CACCIANIGA, *et al.*, 2016).

A TFD envolve três componentes: o fotossensibilizador, a luz e o oxigênio. Quando um fotossensibilizador é atingido por uma luz de comprimento de onda específico de um laser, ele passa por uma transição de um estado de baixa energia para um estado de alta concentração de energia. A terapia fotodinâmica produz efeitos citotóxicos em organelas e moléculas subcelulares. Seus efeitos são direcionados para receptores específicos nas mitocôndrias, lisossomos, membranas celulares e núcleos de células tumorais. O fotossensibilizador induz apoptose nas mitocôndrias e necrose nos lisossomos e membranas celulares (CACCIANIGA, *et al.*, 2016).

O efeito bactericida da terapia fotodinâmica não depende apenas do fotossensibilizador utilizado, mas também do comprimento específico de onda da fonte de luz, dose e também das espécies-alvo. Portanto, essas variáveis são extremamente importantes para avaliar a eficácia ou não desta modalidade de tratamento da doença peri-implantar como técnica principal ou adjuvante (SIVARAMAKRISHNAN, SRIDHARAN, 2018).

A profundidade da penetração da luz no tecido humano depende do comprimento de onda. Diversas fontes de luz têm sido empregadas para protocolos na terapia fotodinâmica, especialmente por meio de fontes de luz não laser, como as lâmpadas de halogênio ou diodo emissor de luz (LED). A questão principal das lâmpadas halógenas é o gás contido no interior do tubo que torna a luz muito mais forte e pode induzir danos térmicos nos tecidos. Por outro lado, a intensidade da luz emitida pelos LEDs na pele é menor, pois suas células interagem bem com a luz. No entanto, os LEDs produzem espectro relativamente limitado de luz verde, amarela, laranja ou vermelha, e até agora esse espectro limitado não forneceu efeitos antimicrobianos (TAVARES, *et al.*, 2017).

A TFD está sendo bastante discutida e utilizada no tratamento das doenças periodontais e peri-implantares devido à sua simplicidade da técnica, potencial de destruição bacteriana e sua característica de não alterar a rugosidade da superfície dos implantes, o que é um importante parâmetro para que a osseointegração seja bem-sucedida (AL HABASHNEH R, ASA'AD FA, KHADER Y., 2015).

Quanto a terapia à laser, essa depende de seus efeitos anti-infecciosos, bioestimuladores e de anti-ablação. A luz laser produz um raio laser bem colimado, coerente e monocromático, que causa a excitação e acúmulo de campos eletromagnéticos. As vantagens do laser incluem resistência mínima a antibióticos, supressão instantânea de bactérias orais causais, e não causa nenhum efeito sistêmico e efeitos negativos no tecido periodontal saudável, se mostrando bastante seletiva (ALBAKER, *et al.*, 2018).

Ultimamente, o laser tem sido bastante discutido e utilizado no tratamento das doenças periodontais e peri-implantares devido a suas propriedades anti-infecciosas contra patógenos periodontais, de fácil utilização e efeitos hemostáticos. Estudos *in vitro* demonstraram que o laser de CO₂, o laser de diodo e a granada de alumínio e ítrio dopado com érbio - Er: YAG - podem ser adequados para a irradiação de superfícies de titânio, pois não causam alterações térmicas (AIMETTI, *et al.*, 2019).

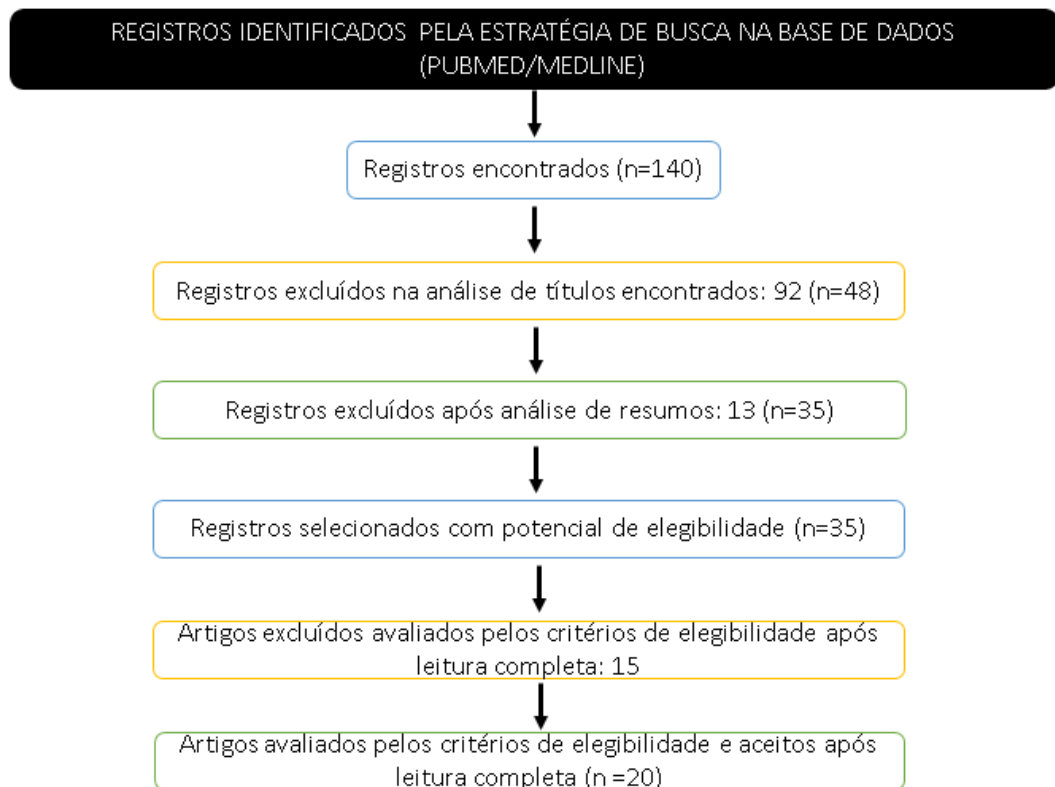
3 METODOLOGIA

Este estudo é do tipo revisão de literatura, a qual foi desenvolvida a partir de uma pesquisa bibliográfica, realizada no período entre os meses de abril à junho de 2020, por meio da base de dados *online PubMed/Medline*. Quanto a pesquisa virtual utilizou-se da ferramenta de busca existente no próprio portal, onde foi inserida a seguinte estratégia de busca, utilizando como operadores booleanos, os termos “AND” e “OR”: (*laser therapy [All fields] OR photodynamic therapy [All fields] AND (peri-implant health [All fields] OR peri-implant disease [All fields] OR peri-implant mucositis [All fields] OR Peri-Implantitis [MeSH Terms] OR Peri-Implantite [All Fields]*).

Como critérios de inclusão, os artigos foram selecionados por sua relevância, através de leituras exploratórias e seletivas do material de pesquisa, contribuindo para o processo de síntese e análise dos resultados de vários estudos, criando um corpo de literatura compreensível. Todos os artigos foram exclusivamente do idioma Inglês e publicados em um período anterior máximo de 5 anos.

Como critérios de exclusão, os trabalhos que não estavam disponíveis na íntegra e que não estavam no idioma inglês foram excluídos. De um total de 140 artigos levantados, 48 foram selecionados a partir da leitura do título, pelos que contavam em seus títulos, as palavras “laserterapia” ou “terapia fotodinâmica” associada a doença peri-implantar mucosite ou peri-implantite. Os artigos selecionados na etapa anterior seguiram para leitura do resumo, dos quais foram elegíveis 35. Em seguida, após a leitura completa dos artigos, 15 foram excluídos por não apresentarem informações relevantes para a revisão ou por não estarem relacionados ao tema de nosso estudo. Por fim, um total de 20 estudos seguiram os critérios de elegibilidade e foram mantidos para análise qualitativa.

Figura 1: Fluxograma da metodologia realizada



Fonte: Elaborado pelo autor, 2020.

4 RESULTADOS E DISCUSSÕES

A antibioticoterapia, é frequentemente recomendada para pacientes que recebem procedimentos de tratamento com periodontite e peri-implantite. A vantagem do uso de antibióticos é o curto curso de administração, o que contribui para a adesão do paciente ao tratamento (TAVARES, *et al.*, 2017).

Apesar da relevância clínica e do uso eficaz de antibióticos sistêmicos no tratamento de numerosas doenças infecciosas, as informações científicas atualmente disponíveis sobre o uso desses agentes sozinhos no tratamento de doenças periodontais e peri-implantares são insuficientes para apoiar quaisquer recomendações oficiais sobre o uso desses medicamentos. É de suma importância ressaltar que os antibióticos são antimicrobianos que podem levar a diversos efeitos colaterais e seu uso indiscriminado pode aumentar a quantidade de bactérias resistentes a esse medicamento, o que não é benéfico ao paciente. Em 2014, um novo relatório da Organização Mundial da Saúde (OMS) revelou que a resistência antimicrobiana é atualmente uma ameaça séria e atual (TAVARES, *et al.*, 2017).

Uma revisão de literatura com metanálise, concluiu que o uso da combinação de terapia fotodinâmica com desbridamento mecânico causa uma redução significativa no quadro de peri-implantite, em comparação com a administração local de medicamentos com desbridamento mecânico ou somente desbridamento mecânico (SIVARAMAKRISHNAN, SRIDHARAN, 2018).

Albaker, *et al.* (2018) relataram que a combinação de desbridamento manual e terapia fotodinâmica ou terapia a laser é mais benéfica do que apenas o desbridamento mecânico no tratamento de doenças peri-implantares. O que também está em acordo com o estudo de GHANEM, *et al.* (2016).

Em um estudo clínico controlado randomizado, com participantes apresentando um quadro de peri-implantite tratados no Hospital Chao-Yang de Pequim, contou com um total de 132 participantes, todos chineses, sendo 66 para o grupo teste utilizando a TFD e 65 para o grupo controle. Observaram que após o tratamento, a profundidade de sondagem foi menor no grupo teste ($n = 66$) do que no controle ($n = 65$) (todos $P < 0,001$ vs. linha de base). Foi visto também que em um mês, comparado com os participantes do grupo controle, a profundidade de sondagem no grupo TFD foi melhor, enquanto que após 3 e 6 meses, a profundidade de sondagem entre os grupos não apresentou diferenças significativas. (todos $P < 0,001$). Os scores de perda de inserção clínica, índice de placa peri-implantar e índice de sangramento sulcular no grupo TFD foram melhores ($P < 0,05$ vs. controles) (WANG, ZHANG, WANG, 2019).

Uma revisão sistemática, mostra uma comparação entre a terapia fotodinâmica e outros tratamentos para peri-implantite foi relatada em três ensaios clínicos controlados randomizados e todos demonstraram que a TFD é uma abordagem com potencial para produzir redução microbiológica local, o que parece ser uma boa abordagem adjuvante no tratamento da peri-implantite (FRAGA, *et al.*, 2018).

Diferentes tipos de comprimentos de onda são usados na terapia fotodinâmica, valores de 810, 690 e 660 nm, respectivamente. Os tempos utilizados para a ativação do fotossensibilizador também foram relatados de forma heterogênea, variando de 10 a 60 s. (FRAGA, *et al.*, 2018).

Fraga *et al.* (2018) verificou uma redução significativa nas contagens de algumas bactérias específicas, como *A. actinomycetemcomitans*, *P. gingivalis* e *P. intermedia*., e que a terapia fotodinâmica parece ser eficaz na redução da carga bacteriana na peri-implantite, mas ressalta a importância de ter mais ensaios clínicos randomizados, com um tamanho de amostra adequado e um design abrangente, para verificar a eficácia desse tratamento contra outros patógenos.

Não existe consenso na literatura quanto aos parâmetros para terapia fotodinâmica, como a luz a ser utilizada, o comprimento de onda e o tempo em que a terapia é utilizada, para o tratamento da peri-implantite. Os estudos incluídos nesta meta-análise usaram diferentes fontes de luz com diferentes comprimentos de onda e diferentes tempos de aplicação. Isso traz a necessidade de identificar um protocolo mais detalhado para verificar realmente a eficácia desse tratamento em pesquisas futuras (SIVARAMAKRISHNAN, SRIDHARAN, 2018).

Diferentes tipos de lasers foram implementados no tratamento como um método alternativo ou adjuvante ao desbridamento convencional. O mesmo possui diversas vantagens, como fácil utilização, efeitos hemostáticos, ablação de cálculo eficaz ou efeitos bactericidas contra microorganismos periodontopatogênicos (YAN, *et al.*, 2015).

Podemos citar como exemplos, o laser de CO² que pode trazer benefícios para a descontaminação de superfícies de implantes dentários, os lasers de Nd: YAG e Er: YAG que apresentam um efeito bactericida a uma intensidade de baixa potência, e que atualmente estão sendo utilizados com sucesso em procedimentos cirúrgicos e não cirúrgicos no tratamento da peri-implantite, e o laser de diodo que está demonstrando ser eficaz na descontaminação da superfície do implante sem causar problemas aos tecidos adjacentes (PAPADOPOULOS, VOUIROS, MENEXES, KONSTANTINIDIS, 2015).

Alguns estudos, relataram que o uso do laser de diodo de 980nm, é seguro e eficaz quando aplicado diretamente na superfície do implante dentário, ele apresenta uma ótima capacidade de penetração nos tecidos moles e remoção do epitélio da bolsa, além de promover efeitos antibacterianos e bioestimuladores. Foi observado também que o efeito bioestimulador do laser de diodo 980nm provou melhorar a expressão do mRNA do fator de crescimento da insulina, transformando o fator de crescimento beta e o fator de crescimento endotelial vascular em fibroblastos, aumentando a atividade do metabolismo do tecido conjuntivo, isso faz com que a cicatrização periodontal melhore e permita ter uma melhor integração funcional dos implantes. (AIMETTI, *et al.*, 2019).

Em um estudo de ensaio clínico duplo-cego, randomizado, paralelo de três meses, feito com paciente adultos que necessitaram de tratamento para mucosite peri-implantar entre maio de 2016 e julho de 2017 na Faculdade de Odontologia da Universidade de Turim, na Itália. Um total de 220 pacientes com mucosite peri-implantar (149 mulheres e 71 homens, idade média 57,5 ± 10,1 anos, foram incluídos no estudo e designados aleatoriamente para os procedimentos de teste ou controle. O grupo teste foi tratado com o desbridamento mecânico, e com o uso adjuvante do laser de diodo de 980 nm, e foi verificado quanto ao grupo controle que não recebeu a terapia adjuvante do laser de diodo 980nm, que o procedimento não produziu nenhum benefício clínico estatisticamente significativo em comparação com o desbridamento mecânico isolado no tratamento não cirúrgico da mucosite peri-implantar após três meses, mas foi mais eficaz na redução clínica sinais de inflamação durante o primeiro mês após o tratamento. Aos três meses, a resolução completa da doença foi obtida em 34,5% dos implantes no grupo teste e em 30,9% dos implantes no grupo controle (AIMETTI, *et al.*, 2019). Notavelmente, a aplicação do laser de diodo foi mais eficaz na redução da inflamação peri-implantar no primeiro mês de pós-operatório. Nesse momento, a diferença no sangramento à sondagem entre os locais de teste e controle peri-implantar foi estatisticamente significativa ($p \leq 0,001$). Estes resultados concordam com os obtidos por Papadopoulos *et al.*, 2015, e Sanchez-Martos *et al.*, 2020 que mostraram uma melhora no índice de placa para os dois grupos estatisticamente significativamente ($p < 0,001$), mas sem diferenças entre eles na reavaliação após três meses.

Em uma revisão sistemática, foi verificado que existe uma heterogeneidade metodológica significativa e informações incompletas sobre os parâmetros de laser e fotossensibilizadores nos estudos incluídos sobre a terapia fotodinâmica ou à laser. Na presente revisão, apenas uma sessão de aplicação a laser foi realizada em todos os estudos incluídos, desta forma, os autores puderam supor que uma única aplicação de laser apenas na

TFD ou na laserterapia possa ser difícil de manter o efeito anti-inflamatório por curto período de acompanhamento. E destacaram outros fatores específicos, por exemplo, o diâmetro da fibra podem influenciar a densidade de potência e a produção de energia na aplicação do laser durante a TFD e alterar a quantidade de energia liberada durante o processo, provavelmente afetando o efeito antibacteriano e consequentemente anti-inflamatório da terapia fotodinâmica (ALBAKER, *et al.*, 2018).

Outras discrepâncias foram observadas que podem interferir nos resultados do tratamento com a terapia fotodinâmica ou terapia a laser, como gravidade da mucosite peri-implantar, inclusão de fumantes e presença ou ausência de sangue. Notou-se que o hábito de fumar é um fator de risco que pode interferir nos resultados. Um estudo anterior indicou que a presença de sangue na bolsa periodontal pode influenciar o efeito bactericida da fotossensibilização durante TFD e laserterapia, e consequentemente eliminação de proteínas inflamatórias (ALBAKER, *et al.*, 2018).

Em um ensaio clínico randomizado, foi utilizado o laser de Nd:YAG como adjuvante e associado ao desbridamento mecânico não cirúrgico no tratamento da doença peri-implantar. E os resultados encontrados pelos autores foi que os escores de índice de placa, sangramento na sondagem e profundidade de sondagem foram significativamente menores entre os pacientes do Grupo 2 (laser MD + Nd: YAG) em comparação com os pacientes do Grupo 1 (MD sozinho) no seguimento de três meses, e após seis meses não houve diferença estatisticamente significante, assim como o escore de perda óssea na crista peri-implantar, que não houve diferença estatisticamente significante em todos os intervalos de tempo. Segundo os resultados podemos dizer que a cicatrização do tecido mole peri-implantar é significativamente mais rápida quando o desbridamento mecânico é realizado com laser Nd: YAG (ABDULJABBAR, *et al.*, 2017).

Em um estudo de revisão sistemática e metanálise de dados, citou como um exemplo representativo do uso em potencial do laser de CO² sem contato e com baixa potência encontrado nos resultados de uma série de casos. Nesta série de casos, os resultados clínicos e radiográficos mostraram uma cicatrização completa e até osso completo preenchendo defeitos muito profundos. Evidenciaram também que o laser de CO² reduz o risco de dano tecidual induzido pela temperatura, pois o laser é minimamente absorvido na superfície do implante, devido à sua excelente capacidade de absorção na água. Dessa forma, os autores afirmam que é importante realizar novos estudos sobre os efeitos positivos do laser de CO² (10,6 µm) na peri-implantite (ROMANOS, JAVED, 2015).

Em termos de segurança, o laser Er: YAG não apresenta riscos de danos locais ao tecido adjacente. Se usado com configurações de energia apropriadas, não causa alterações na superfície do titânio e sua irradiação não influencia a taxa de fixação dos osteoblastos (YAN, *et al.*, 2015; SAFFARPOUR *et al.*, 2016). Além disso, uma remoção eficaz do cálculo e da placa é ainda possível em pilares contaminados e em biofilmes cultivados em superfícies de titânio jateadas e tratadas com ácido. Nessa metanálise de dados, os autores enfatizaram o número limitado de estudos incluídos, e que há evidência insuficiente na literatura para apoiar o uso do laser de Er: YAG, a qual afirma que não se é possível determinar efeitos positivos significantes, e que mais ECRs são necessários para confirmar se de fato é benéfico no tratamento como adjuvante nas doenças peri-implantares (YAN, *et al.*, 2015).

A literatura é escassa de estudos que abordem o tratamento das doenças peri-implantares em pacientes comprometidos sistemicamente, como pré-diabéticos ou diabéticos, e pacientes tabagistas. Abduljabbar, 2017, realizou um estudo sobre o efeito do desbridamento mecânico com e sem a TFD no tratamento da peri-implantite em pacientes pré-diabéticos, diabéticos tipo 2 e tabagistas. Os resultados desse estudo concordaram com a hipótese de que em um período de 3 meses após o tratamento, os scores de sangramento à sondagem e profundidade de sondagem ≥ 4 mm foram estatisticamente e significativamente menores entre pré-diabéticos e

diabéticos tipo 2 submetidos ao DM com TFD adjuvante, comparados com aqueles que receberam o desbridamento mecânico sozinho.

Uma explicação para o resultado positivo é que as interações entre a fonte de luz e fotossensibilizador durante TFD formaram radicais livres de oxigênio que são letais para micróbios patogênicos, incluindo *Porphyromonas gingivalis*, *Tannerella forsythia* e *Treponema denticola*. Em contrapartida, um achado interessante no presente estudo foi de que após 6 meses de seguimento, não houve diferença estatisticamente significativa na presença de sangramento à sondagem e profundidade de sondagem ≥ 4 mm entre os indivíduos nos grupos testes e de controle. Uma explicação a esse respeito é que TFD foi feito apenas uma vez durante o período do estudo, e possivelmente se tivesse sido realizado outra aplicação no período de 3 a 6 meses poderia ter havido diferença estatisticamente significativa (ABDULJABBAR, 2017).

Embora todos os participantes incluídos no estudo haviam tomado medicação anti-hiperglicêmica e também recebido instrução pelos médicos da área de saúde a manter seus níveis glicêmicos via dieta, todos os participantes permaneceram hiperglicêmicos no início e após 6 meses. Esse fato pode está relacionado a hiperglicemia crônica, que tem sido associada ao aumento da acumulação de produtos finais de glicação avançada em os tecidos orais, aumentando o estresse oxidativo nos tecidos e atrasando a cicatrização. De acordo com esses dados, especula-se, que devido à esse aumento do estresse oxidativo nos tecidos peri-implantares, o desbridamento mecânico com a TFD foi estatisticamente ineficaz na redução significativa da sangramento à sondagem do implante (ABDULJABBAR, 2017).

Quanto aos níveis de sangramento à sondagem no início do estudo a diferença foi estatisticamente e significativamente maior entre os não fumantes em comparação com os fumantes; no entanto, não houve diferença estatisticamente significativa no sangramento à sondagem entre fumantes em todos os intervalos de tempo. Portanto, é importante salientar que o tabaco mascara os sinais clínicos de inflamação oral, reduzindo o sangramento à sondagem. Sendo assim, como os fumantes continuaram a fumar durante todo o período do estudo, é possível que devido ao efeito vasoconstritivo da nicotina no sangue gengival, o sangramento à sondagem permaneceu mascarado. No entanto, a redução da profundidade de sondagem entre fumantes aos 3 meses de acompanhamento pode estar associada ao desbridamento mecânico, bem como ao efeito inflamatório dos radicais livres de oxigênio gerados como resultado da TFD como tratamento adjuvante. A mesma explicação pode ser feita para a redução de profundidade de sondagem em não fumantes aos 3 meses de seguimento (JAVED, *et al.*, 2016).

Apesar dos resultados promissores segundo os estudos, várias variáveis devem ser consideradas para obtenção de bons resultados no tratamento à laser de pacientes com doença peri-implantar, como tipo de fotossensibilizador, tempo total de exposição, comprimento de onda, intensidade de irradiação com laser e associação de outra modalidade de tratamento cirúrgica ou não cirúrgica com a terapia fotodinâmica (TAVARES, *et al.*, 2017). Outro aspecto a ser levado em consideração é que uma largura mínima da mucosa queratinizada não foi considerada nos critérios de inclusão dos estudos. Atualmente, se discute muito o papel da mucosa queratinizada no controle da inflamação peri-implantar. Aimetti, *et al.*, 2019 foi verificado níveis aumentados de placa e inflamação ao redor dos implantes na ausência ou faixa de mucosa queratinizada inferior a < 2 mm.

5 CONCLUSÃO

Os dados encontrados nesse estudo, mostram que a terapia fotodinâmica e a laserterapia apresentam benefícios como a redução da carga bacteriana no tratamento das doenças peri-implantares como adjuvante do desbridamento mecânico, sendo estatisticamente significativa nos primeiros três primeiros meses de pós operatório, e após seis meses não apresenta diferença

estatisticamente significativa em comparação ao tratamento convencional sem o uso da terapia fotodinâmica ou laserterapia.

É importante destacar que não há consenso na literatura quanto aos parâmetros de tipo de fotossensibilizador, fonte de luz utilizada, tempo total de exposição, comprimento de onda, intensidade de irradiação e associação de outra modalidade de tratamento cirúrgica ou não cirúrgica. Futuros ensaios clínicos randomizados devem ser realizados para detalhar melhor esses parâmetros e comparar o uso da terapia fotodinâmica e da laserterapia com outras modalidades de tratamento além do desbridamento mecânico.

Mais estudos devem ser realizados para aferir os resultados da laserterapia e da terapia fotodinâmica para tratamento de mucosite peri-implantar e peri-implantite em tabagistas, diabéticos e pacientes imunologicamente comprometidos.

Outro fator que deve ser abordado em estudos futuros é a diferença de resultados das terapias com laser sob diferentes biótipos periodontais, assim como em diferentes espessuras de faixa de mucosa ceratinizada.

REFERÊNCIAS

- ABDULJABBAR, T., JAVED, F., KELLESARIAN, S. V., VOHRA, F., & ROMANOS, G. E. Effect of Nd: YAG laser-assisted non-surgical mechanical debridement on clinical and radiographic peri-implant inflammatory parameters in patients with peri-implant disease. **Journal of Photochemistry and Photobiology B: Biology**, v. 168, p. 16-19, 2017.
- ABDULJABBAR, T. Effect of mechanical debridement with and without adjunct antimicrobial photodynamic therapy in the treatment of peri-implant diseases in prediabetic patients. **Photodiagnosis Photodyn Ther.** vol. 17, 9-12, 2017.
- ABDULJABBAR, T. Effect of mechanical debridement with adjunct antimicrobial photodynamic therapy in the treatment of peri-implant diseases in type-2 diabetic smokers and non-smokers. **Photodiagnosis Photodyn Ther.** vol. 17, 111-114, 2017.
- AIMETTI M, MARIANI GM, FERRAROTTI F, ERCOLI E, LIU CC, ROMANO F. Adjunctive efficacy of diode laser in the treatment of peri-implant mucositis with mechanical therapy: A randomized clinical trial. **Clinical oral implants research**, v. 30, n. 5, p. 429-438, 2019.
- ALBAKER, A. M., ARREJAIE, A. S., ALRABIAH, M., & ABDULJABBAR, T. Effect of photodynamic and laser therapy in the treatment of peri-implant mucositis: A systematic review. **Photodiagnosis and photodynamic therapy**, v. 21, p. 147-152, 2018.
- AL HABASHNEH R, ASA'AD FA, KHADER Y. Photodynamic therapy in periodontal and peri-implant diseases. **Quintessence Int.** 46(8):677-690. 2015.
- CACCIANIGA G, REY G, BALDONI M, PAIUSCO A. Clinical, radiographic and microbiological evaluation of high level laser therapy, a new photodynamic therapy protocol, in peri-implantitis treatment; a pilot experience. **BioMed research international**, v. 2016, 2016.
- FAGGION C. M., JR. Laser Therapy as an Adjunct Treatment for Peri-Implant Mucositis and Peri-Implantitis Provides No Extra Benefit for Most Clinical Outcomes. **Journal of Evidence Based Dental Practice**, vol. 19.2, 203-206. 2019.
- FRAGA RS, ANTUNES LAA, FONTES KBFDC, KÜCHLER EC, IORIO NLPP, ANTUNES LS. Is Antimicrobial Photodynamic Therapy Effective for Microbial Load Reduction in Peri-implantitis Treatment? A Systematic Review and Meta-Analysis. **Photochemistry and photobiology**, v. 94, n. 4, p. 752-759, 2018.
- GHANEM, A., PASUMARTHY, S., RANNA, V., KELLESARIAN, S. V., ABDULJABBAR, T., VOHRA, F., & MALMSTROM, H. Is mechanical curettage with adjunct photodynamic therapy more effective in the treatment of peri-implantitis than mechanical curettage alone?. **Photodiagnosis and Photodynamic Therapy**. vol. 15, 191-6. 2016.
- JAVED, F., ABDULJABBAR, T., CARRANZA, G., GHOLAMIAZIZI, E., MAZGAJ, D. K., KELLESARIAN, S. V., & VOHRA, F. Efficacy of periimplant mechanical debridement with

and without adjunct antimicrobial photodynamic therapy in the treatment of periimplant diseases among cigarette smokers and non-smokers. **Photodiagnosis Photodyn Ther.** Vol.16:85-89. 2016.

LIN GH, SUÁREZ LÓPEZ DEL AMO F, WANG HL. Laser therapy for treatment of peri-implant mucositis and peri-implantitis: An American Academy of Periodontology best evidence review. **J Periodontol.** vol. 89.7, p. 766-782. 2018.

PAPADOPOULOS CA, VOUIROS I, MENEXES G, KONSTANTINIDIS A. The utilization of a diode laser in the surgical treatment of peri-implantitis. A randomized clinical trial. **Clin Oral Investig.** Vol.19.8, p.1851-1860. 2015.

ROMANOS, GEORGIOS E.; JAVED, FAWAD. Laser Therapy is Safe but not Superior to Conventional Treatment of Peri-implantitis. **Journal of Evidence Based Dental Practice,** vol.15.2, p. 55-57. 2015.

SÁNCHEZ-MARTOS R, SAMMAN A, BOUAZZA-JUANES K, DÍAZ-FERNÁNDEZ JM, ARIAS-HERRERA S. Clinical effect of diode laser on peri-implant tissues during non-surgical peri-implant mucositis therapy: Randomized controlled clinical study. **J Clin Exp Dent.** vol.12.1, p. e13-e21. 2020.

SCULEAN A, AOKI A, ROMANOS G, SCHWARZ F, MIRON RJ, COSGAREA R. Is photodynamic therapy an effective treatment for periodontal and peri-implant infections? **Dental Clinics,** vol. 59, n. 4, p. 831-858, 2015.

SIVARAMAKRISHNAN, GOWRI; SRIDHARAN, KANNAN. Photodynamic therapy for the treatment of peri-implant diseases: a network meta-analysis of randomized controlled trials. **Photodiagnosis and photodynamic therapy,** vol. 21, p. 1-9, 2018.

TAVARES LJ, PAVARINA AC, VERGANI CE, DE AVILA ED. The impact of antimicrobial photodynamic therapy on peri-implant disease: What mechanisms are involved in this novel treatment?. **Photodiagnosis and photodynamic therapy,** vol. 17, p. 236-244, 2017.

WANG H, Li W, ZHANG D, Li W, WANG Z. Adjunctive photodynamic therapy improves the outcomes of peri-implantitis: a randomized controlled trial. **Aust Dent J.** vol. 64.3, p. 256-262. 2019.

YAN M, LIU M, WANG M, YIN F, XIA H. The effects of Er: YAG on the treatment of peri-implantitis: a meta-analysis of randomized controlled trials. **Lasers in medical science,** vol. 30, n. 7, p. 1843-1853, 2015.

AGRADECIMENTOS

À Deus, agradeço por todas as oportunidades dadas a mim e por ter guiado meu caminho sempre ao longo da minha vida, e porque nada disso seria possível sem Ele.

Aos meus pais, Antonio Filho e Patrocínio, por serem meu alicerce em vida e por sempre me apoiarem nas minhas escolhas, acreditando no quanto sou capaz de realizar tudo aquilo que almejo ter e ser.

À minha filha, Louise. Por ser a minha maior motivação de crescimento pessoal e profissional, e por todo o amor que tenho por ela.

Aos meus irmãos, Brenda e Breno, por toda amizade e companheirismo de sempre.

À minha namorada, Karina. Obrigado por acreditar no meu potencial e me incentivar em todos os momentos, até nos mais difíceis.

A todos os meus amigos de Araruna por me acolherem e por serem minha segunda família. Obrigado pela companhia de todos os dias, por todas as horas de estudos juntos, por todas as boas conversas, risadas e aprendizados, pelo amor e união de sempre.

À minha dupla de clínica e amigo, Paulo. Obrigado por acreditar no meu potencial, pela confiança e companheirismo de todos os dias, sem dúvidas um amigo que irei levar por toda a vida.

Aos meus amigos de infância, cada um com sua forma especial de ser, me acolheram e me ajudaram a me tornar o que sou hoje.

Ao meu orientador da pesquisa, Prof. Manuel Henrique. Obrigado por confiar em mim, e por toda a atenção, dedicação e amizade nesse tempo de conclusão de curso.

Aos professores, em especial, Manoel Gordon, Ítalo Macedo, Juliherme Andrade, Pedro Everton, Ivalter Ferreira, Amanda Lira e Danielle Nascimento pelas oportunidades de aprendizado que me deram durante o curso, por toda a amizade, companheirismo e incentivo para que eu possa me tornar um bom profissional.

À todos os professores que contribuíram na minha formação acadêmica.

À todos aqueles que contribuíram na minha vida, me ensinando e ajudando a me tornar quem sou hoje, obrigado.