



UEPB

**UNIVERSIDADE ESTADUAL DA PARAÍBA
CAMPUS I**

**CENTRO DE CIÊNCIAS BIOLÓGICAS E DA SAÚDE
DEPARTAMENTO DE FISIOTERAPIA
CURSO DE FISIOTERAPIA**

RAILSON CARLOS OLINTO DE BRITO

**CARACTERIZAÇÃO DA PREVALÊNCIA DE DOR EM PACIENTES COM
TUMORES ODONTOGÊNICOS**

**CAMPINA GRANDE
2022**

RAILSON CARLOS OLINTO DE BRITO

**CARACTERIZAÇÃO DA PREVALÊNCIA DE DOR EM PACIENTES COM
TUMORES ODONTOGÊNICOS**

Trabalho de Conclusão de Curso apresentado ao Curso de Graduação em Fisioterapia da Universidade Estadual da Paraíba, como requisito parcial à obtenção do título de graduado em Fisioterapia.

Área de concentração: Ciências da Saúde.

Orientadora: Prof^a. Dra. Railda Shelsea Taveira Rocha do Nascimento

**CAMPINA GRANDE
2022**

É expressamente proibido a comercialização deste documento, tanto na forma impressa como eletrônica. Sua reprodução total ou parcial é permitida exclusivamente para fins acadêmicos e científicos, desde que na reprodução figure a identificação do autor, título, instituição e ano do trabalho.

B862c Brito, Railson Carlos Olinto de.
Caracterização da prevalência de dor em pacientes com tumores odontogênicos [manuscrito] / Railson Carlos Olinto de Brito. - 2022.
39 p.

Digitado.
Trabalho de Conclusão de Curso (Graduação em Fisioterapia) - Universidade Estadual da Paraíba, Centro de Ciências Biológicas e da Saúde, 2022.
"Orientação : Profa. Dra. Railda Shelsea Taveira Rocha do Nascimento, Coordenação do Curso de Fisioterapia - CCBS."

1. Tumores odontogênicos. 2. Dor na face. 3. Neoplasia. I.
Título

21. ed. CDD 616.992

RAILSON CARLOS OLINTO DE BRITO

CARACTERIZAÇÃO DA PREVALÊNCIA DE DOR EM PACIENTES COM TUMORES ODONTOGÊNICOS

Trabalho de Conclusão de Curso apresentado ao curso de graduação em Fisioterapia da Universidade Estadual da Paraíba, como requisito parcial à obtenção do título de graduado em Fisioterapia.

Área de concentração: Ciências da Saúde.

Aprovada em: 26/07/2022.

BANCA EXAMINADORA

Railda Shelsea T. R. do Nascimento

Prof. Dra. Railda Shelsea Taveira Rocha do Nascimento
Universidade Estadual da Paraíba (UEPB)

Francisco Ramos de Brito

Prof. Esp. Francisco Ramos de Brito
Universidade Estadual da Paraíba (UEPB)

Willian Alves de Melo Júnior

Profa. Me. Willian Alves de Melo Júnior
Faculdades Integradas de Patos (FIP)

AGRADECIMENTOS

A Deus, pela presença na minha vida!

Ao meu pai Damião e a minha mãe Joelma, a quem devo a vida, o respeito e a eterna admiração.

À professora Railda, pelo incentivo, dedicação e leituras sugeridas ao longo desta orientação.

À minha futura esposa Raquel, por todo amor, compreensão e companheirismo.

Aos professores que passaram na minha vida, por todos os conhecimentos e exemplos passados.

Aos amigos e colegas que estiveram comigo por todo este tempo.

RESUMO

O objetivo deste estudo foi caracterizar a prevalência de dor em pacientes com tumores odontogênicos. Este é um estudo de revisão integrativa da literatura. A busca sistemática pelos estudos foi realizada nas bases de dados PubMed, Embase e Biblioteca Virtual de Saúde (BVS), sem data limite de publicação, nos idiomas inglês, português e espanhol. Os descritores estabelecidos foram *Odontogenic Tumors* e *Signs and Symptoms*, assim como os termos referentes aos diferentes tipos de tumores odontogênicos e a dor. Ao todo, foram encontrados 2,992 estudos nas bases de dados; selecionados 53. A mostra foi composta por 410 pacientes, sendo 188 (45,8%) do sexo masculino e 222 (54,1%) do sexo feminino. A idade média dos pacientes foi de 34,2 anos (8-74 anos). Cerca de 99% dos tumores eram de origem benigna, sendo o ameloblastoma o mais presente (79,7%). A localização mais prevalente entre os tumores foi a mandíbula (80%), e o tamanho da massa tumoral variou entre <3, 6 e 6> cm. A prevalência de dor entre os pacientes com tumores odontogênicos foi de 38,2%. O sintoma foi descrito como espontâneo, à palpação ou à mastigação. Os locais mais acometidos pela dor foram: mandíbula, dentes e cabeça/face. O tamanho dos tumores em pacientes com dor foram: 0-3 cm (8 casos) – 3-6 cm (4 casos) – 6> (2 casos). Sem dor: 0-3 cm (5 casos) - 3-6 cm (7 casos) – 6> cm (4 casos). Com isso, a prevalência de dor em pacientes com tumores odontogênicos é de 38,2%, com acometimento local, sem prevalência dependente do tipo histológico do tumor ou do tamanho da massa tumoral. Esta é a primeira revisão da literatura que caracterizou a prevalência de dor em pacientes com tumores odontogênicos. Este estudo oferece um melhor entendimento sobre a dor desses pacientes e servirá como base para uma melhor compreensão da relação existente entre dor e suas correlações (funcionalidade, qualidade de vida e mortalidade). Além disso, contribuirá para a formação de novas hipótese envolvendo a dor, suas correlações e tratamentos ofertados.

Palavras-Chave: Tumores odontogênicos; Dor na face; Neoplasia.

ABSTRACT

The aim of this study was to characterize the prevalence of pain in patients with odontogenic tumors. This is an integrative literature review study. A systematic search for studies was carried out in the PubMed, Embase and Virtual Health Library (BVS) databases, with no publication deadline, in English, Portuguese and Spanish. The descriptors established were Odontogenic Tumors and Signs and Symptoms, as well as terms referring to different types of odontogenic tumors and pain. In all, 2,992 studies were found in the databases; 53 were selected. The sample consisted of 410 patients, 188 (45.8%) male and 222 (54.1%) female. The mean age of patients was 34.2 years (8-74 years). About 99% of the tumors were of benign origin, with ameloblastoma being the most present (79.7%). The most prevalent location among the tumors was the mandible (80%), and the size of the tumor mass varied between <3, 6 and 6> cm. The prevalence of pain among patients with odontogenic tumors was 38.2%. The symptom was described as spontaneous, on palpation or mastication. The sites most affected by pain were: jaw, teeth and head/face. The size of tumors in patients with pain were: 0-3 cm (8 cases) – 3-6 cm (4 cases) – 6> (2 cases). No pain: 0-3 cm (5 cases) - 3-6 cm (7 cases) – 6> cm (4 cases). Thus, the prevalence of pain in patients with odontogenic tumors is 38.2%, with local involvement, with no prevalence dependent on the histological type of the tumor or the size of the tumor mass. This is the first literature review that has characterized the prevalence of pain in patients with odontogenic tumors. This study provides a better understanding of the pain of these patients and will serve as a basis for a better understanding of the relationship between pain and its correlations (functionality, quality of life and mortality). In addition, it will contribute to the formation of new hypotheses involving pain, its correlations and treatments offered.

Keywords: Odontogenic tumors; Pain in the face; Neoplasm.

LISTA DE ABREVIACOES

| | |
|--|----|
| Figura 1 – Fluxograma de busca dos estudos | 23 |
| Figura 2 – Localizao da dor em pacientes com tumores odontognicos | 27 |

LISTA DE TABELAS

| | |
|--|----|
| Tabela 1 – Classificação de Tumores Odontogênicos e Cistos dos Maxilares (5 ^o ed) | 17 |
| Tabela 2 – Etapas de busca nas bases de dados e os descritores DeCs | 20 |
| Quadro 1 – Etapas de seleção nas bases de dados e os critérios complementares | 21 |
| Quadro 2 – Desenho dos estudos, amostra, tumores e prevalência de dor em pacientes com tumores odontogênicos | 24 |

LISTA DE ABREVIATURAS E SIGLAS

| | |
|------|---|
| ATM | Articulação Temporomandibular. |
| BVS | Biblioteca Virtual de Saúde. |
| DECS | Descritores em Ciências da Saúde. |
| H | Homem. |
| ID | Idade. |
| IDM | Idade média. |
| IASP | Associação Internacional Para o Estudo da Dor |
| M | Mulher. |
| N/I | Não informado. |
| N | Número de pacientes. |
| OMS | Organização Mundial de Saúde. |

SUMÁRIO

| | | |
|----------|---|----|
| 1 | INTRODUÇÃO | 11 |
| 2 | OBJETIVOS | 13 |
| 3 | REFERENCIAL TEÓRICO | 14 |
| 3.1 | Tumores odontogênicos | 14 |
| 3.2 | Classificação dos tumores odontogênicos | 15 |
| 3.3 | Dor em pacientes oncológicos e com tumores odontogênicos | 17 |
| 4 | METODOLOGIA | 19 |
| 4.1 | Formulação do propósito e pergunta da revisão | 19 |
| 4.2 | Busca sistemática e seleção da literatura | 19 |
| 4.3 | Avaliação da qualidade da literatura | 20 |
| 4.4 | Análise e síntese dos dados | 21 |
| 5 | RESULTADOS | 22 |
| 5.1 | Estudos encontrados na literatura | 22 |
| 5.2 | Dados demográficos dos pacientes com tumores odontogênicos | 23 |
| 5.3 | Dados patológicos dos tumores odontogênicos | 23 |
| 5.4 | Caracterização da prevalência de dor em pacientes com tumores odontogênicos | 27 |
| 6 | DISCUSSÃO | 38 |
| 7 | CONSIDERAÇÕES FINAIS | 31 |
| | REFERÊNCIAS | 32 |

1 INTRODUÇÃO

Os tumores odontogênicos são um grupo de lesões heterogêneas que se desenvolvem exclusivamente na região bucomaxilofacial. Originando-se do epitélio, mesênquima ou ectomesênquima odontogênicos, essas lesões podem evoluir para tumores benignos, malignos ou cistos odontogênicos (KRAMER; PINDBORG; SHEAR, 1992).

A incidência dos tumores odontogênicos é considerada baixa quando comparada a outros problemas na região bucomaxilofacial. Segundo Nalabolu *et al.* (2017), essas lesões representam 2,17% de todas as amostras enviadas para diagnóstico laboratorial de Patologias orais. No entanto, apesar dos raros acometimentos, alguns tumores odontogênicos são agressivos, recidivantes e podem gerar limitações diagnósticas e terapêuticas.

O diagnóstico clínico-patológico dos tumores odontogênicos gira em torno de fatores como características demográficas, achados clínicos, aspectos histológicos e exames complementares (REICHART; PHILIPSEN, 2004). Clinicamente, a maioria dos tumores odontogênicos são assintomáticos, contudo, podem desencadear sintomas e problemas específicos que determinam o curso do tratamento (WRIGHT; TEKKEŞIN, 2017).

A dor é “uma experiência sensitiva e emocional desagradável associada, ou semelhante àquela associada, a uma lesão tecidual real ou potencial” (IASP, 2021). A presença desse sintoma está diretamente relacionada a limitações funcionais, prejuízos na qualidade de vida e maior risco de mortalidade em pacientes oncológicos (VAN DEN BEUKEN-VAN EVERDINGEN *et al.*, 2016; SHARMA; MISHRA; PARIKH, 2019; RIECHELMANN *et al.*, 2022).

No caso dos tumores de cabeça e pescoço, a presença de dor também tem impactos socioeconômicos, pois o sintoma aumenta consideravelmente os custos em saúde do tratamento (WILLIAMS *et al.*, 2014). Essas repercussões levaram à quantificação e caracterização do impacto da dor nesses indivíduos, em razão das decisões clínicas e em saúde pública (MACFARLANE *et al.*, 2012).

A tomada de decisão clínica no tratamento da dor de pacientes oncológicos envolve diferentes profissionais. Nesse processo, o fisioterapeuta age com intervenções passivas (ex: terapia manual) e ativas (ex: exercício físico) que

culminam na diminuição da dor, avanços na funcionalidade e melhoria da qualidade de vida de pacientes oncológicos como um todo (RANZI *et al.*, 2019; KANNAN *et al.*, 2022).

Em pacientes com tumores odontogênicos, a quantificação e a caracterização da dor ainda são pouco entendidas, uma vez que a maior parte da literatura sobre a temática está dispersa em estudos de caso. Logo, com base na importância clínica e socioeconômica, há a necessidade de construir uma síntese da literatura para determinar a caracterização da prevalência de dor em pacientes com tumores odontogênicos.

2 OBJETIVOS

2.1 Objetivo geral

Caracterizar a prevalência de dor em pacientes com tumores odontogênicos.

2.2 Objetivos específicos

- Identificar os dados demográficos (sexo e idade) de pacientes com tumores odontogênicos;
- Apontar a prevalência e as características (local e tamanho) dos diferentes tipos de tumores odontogênicos;
- Caracterizar a prevalência (prevalência e correlações patológicas) da dor em pacientes com tumores odontogênicos.

3 REFERENCIAL TEÓRICO

3.1 Tumores odontogênicos

Os tumores odontogênicos são lesões derivadas dos tecidos formadores dos dentes ou seus remanescentes (SLOOTWEG *et al.*, 2007). Nessas estruturas, essas lesões podem ter localização intraóssea ou podem atingir o tecido da mucosa mole sobre as áreas de suporte dentário (REICHART; PHILIPSEN, 2004).

No mundo, entre os anos de 1960 e 2010, foram identificados 8,544 casos de tumores odontogênicos na literatura (AVELAR *et al.*, 2011). Em uma revisão mais recente, que incluiu estudos publicados de 2006 a 2016, cerca de 13.490 casos foram documentados (SILVA *et al.*, 2017). Apesar desses achados, ainda existem desafios para comparar esses dados epidemiológicos. Segundo Buchner *et al.* (2006) isso envolve problemas como a utilização de diferentes Classificações de Tumores Odontogênicos da Organização Mundial e Saúde (OMS), que, dependendo da sua atualização, podem incluir ou não determinados tumores.

Os fatores de risco para os tumores odontogênicos benignos e malignos ainda são desconhecidos, e a maioria dessas lesões não têm um fator causal específico. Atualmente, estudos que buscam entender a patogênese dessas lesões identificaram que o aparecimento desses tumores decorre de alterações em componentes das vias de sinalização recíproca entre o epitélio e o ectomesênquima odontogênicos. Contudo, esses eventos possuem características contextuais que devem ser melhor investigadas (GUIMARÃES *et al.*, 2021).

Embora sejam em sua maioria assintomáticos, os tumores odontogênicos podem causar problemas como edema, dor, trismo, sintomas neuropáticos, limitações/impedimentos na mastigação e deformidade facial (VALLS *et al.*, 2012; MORAES *et al.*, 2014; KREPPEL; ZÖLLER, 2018). Diante disso, o diagnóstico precoce dessas lesões está diretamente relacionado ao bom desenvolvimento do tratamento e ao bom prognóstico da doença (AMZERIN *et al.*, 2011).

O tratamento oncológico adotado depende do tipo do tumor, do estado geral do paciente e do tamanho da lesão. Em tumores odontogênicos benignos, o tratamento mais recomendado é a cirurgia de remoção tumoral. No caso de lesões mais agressivas, a cirurgia de retirada tumoral costuma ter maior margem de segurança e

ser mais extensa (CARLSON; MCCOY, 2005). Além de uma maior margem de segurança, o tratamento dos tumores odontogênicos malignos também envolve cirurgias de esvaziamento ganglionar e utilização de intervenções como a quimioterapia e radioterapia (MARIN; DAVE; HUNTER, 2021).

Alguns tumores odontogênicos podem desencadear danos à estética e repercussões funcionais na vida dos pacientes, nesses casos, a reabilitação funcional e estética também são tratamentos recomendados após a cirurgia (SMOJVER *et al.*, 2020).

3.2 Classificação dos tumores odontogênicos

Pierre Paul Broca, no ano de 1868, foi o primeiro pesquisador a publicar uma tentativa de classificação dos tumores odontogênicos. O autor utilizou o termo odontoma para se referir a qualquer tumor de origem odontogênica. Na publicação, o autor defendeu que os odontomas eram resultado de uma hipertrofia total ou parcial dos órgãos dentais, e que esses tumores deveriam ser classificados de acordo o desenvolvimento do local da lesão (BROCA, 1868 Apud PHILIPSEN; REICHART, 2006).

Após massivas descobertas e publicações durante o século XIX, a OMS decidiu, no ano de 1969, reunir um grupo de profissionais de diferentes países e instituições para criar um Centro de Referência Internacional em Tumores Odontogênicos, sediado no departamento de Patologia Oral do Royal Dental College em Copenhague, na Dinamarca. Sob a coordenação do professor Jeans Pindborg, em 1971, a OMS publicou o documento “tipos histológicos dos tumores odontogênicos, cistos dos maxilares e lesões afins”, considerado o primeiro guia oficial com a classificação dos tumores odontogênicos (KRAMER; PINDBORG; SHEAR, 1992; PHILIPSEN; REICHART, 2006).

Desde a primeira classificação, avanços foram feitos nas áreas de epidemiologia, avaliação clínica, imunohistoquímica e biologia molecular, seguindo essa evolução, a classificação de tumores odontogênicos da OMS incluiu novos tumores e cistos, repensou a organização e diferenciação dos tumores e estabeleceu novos critérios classificatórios. Na atual edição, os tumores e os cistos odontogênicos são classificados separadamente, ao passo que os tumores odontogênicos são divididos em benignos e malignos de acordo com o tecido de origem (SOLUK-

TEKKESIN; WRIGHT, 2022). A tabela 1 traz a Classificação da OMS de Tumores Odontogênicos e Cistos dos Maxilares (5ºed).

Tabela 1 - Classificação da OMS de Tumores Odontogênicos e Cistos dos Maxilares (5ºed) (continua)

TUMORES ODONTOGÊNICOS

Tumores odontogênicos epiteliais benignos

Tumor odontogênico adenomatóide
 Tumor odontogênico escamoso
 Tumor odontogênico epitelial calcificante
 Ameloblastoma unicístico
 Ameloblastoma extra-ósseo/periférico
 Ameloblastoma convencional
 Ameloblastoma adenoide
 Ameloblastoma metastático

Tumores odontogênicos mistos epiteliais e mesenquimais benignos

Odontoma
 Tumor odontogênico primordial
 Fibroma ameloblástico
 Tumor de células fantasmas dentinogênico

Tumores odontogênicos mesenquimais benignos

Fibroma odontogênico
 Cementoblastoma
 Fibroma cimento ossificante
 Mixoma odontogênico

Tumores odontogênicos malignos

Carcinoma odontogênico esclerosante
 Carcinoma ameloblástico
 Carcinoma odontogênico de células claras
 Carcinoma odontogênico de células fantasmas
 Carcinoma intraósseo primário, SOE
 Carcinossarcoma odontogênico
 Sarcomas odontogênicos

Tabela 1 - Classificação da OMS de Tumores Odontogênicos e Cistos dos Maxilares (5ªed) (conclusão).

CISTOS DOS MAXILARES

Cisto radicular
 Cistos colaterais inflamatórios
 Cisto ciliado cirúrgico
 Cisto do ducto nasopalatino
 Cistos gengivais
 Cisto dentífero
 Cisto odontogênico ortoqueratinizado
 Cisto periodontal lateral e cisto odontogênico botríóide
 Cisto odontogênico calcificante
 Cisto odontogênico glandular
 Queratocisto odontogênico

Fonte - Soluk-tekkesin; Wright, 2022 (2022, traduzido pelo autor).

3.3 Dor em pacientes oncológicos e com tumores odontogênicos

A dor é entendida como um fenômeno biopsicossocial, afetado por processos biológicos (ex: doenças), psicológicos (ex: crenças e sentimentos) e sociais (ex: família e trabalho). Biologicamente, a dor pode ser classificada em três mecanismos: nociceptivo, neuropático e nociplástico (IASP, 2021).

A dor nociceptiva é a mais comum entre a população, e decorre da ativação de nociceptores presentes no tecido não neural, sendo por dano real ou ameaçado. Diferentemente, a dor neuropática resulta de danos ou doença ao próprio tecido neural (SMITH, 2018).

Recentemente, a Associação Internacional para o Estudo da Dor (IASP) propôs um novo mecanismo de dor denominado dor nociplástica. Esse tipo de dor, diferentemente dos demais, é resultante de alterações nociplásticas no processamento dos estímulos nociceptivos, fazendo com que a dor “ocupe” e se relacione com um maior número de regiões cerebrais (FITZCHARLES *et al.*, 2021).

A dor oncológica é um fenômeno que decorre do próprio crescimento do tumor ou do tratamento empregado (CHWISTEK, 2017). Por meio de uma complexa interação entre tumor/tratamento, sistema imune e sistema nervoso, o

desenvolvimento desse sintoma em pacientes oncológicos envolve mecanismos distintos (nociceptivos e neuropáticos). Além disso, estudos também demonstram que o câncer pode ter seus próprios mecanismos de dor (FALK; DICKENSON, 2014).

A dor oncológica pode ser desencadeada ou associada a diferentes fatores, incluindo a compressão neural por parte do tumor, drogas quimioterápicas, deficiência de vitamina B12 e imunossupressão (SOLOMON, 2016; CHWISTEK, 2017; LEE *et al.*, 2018; ZAJĄCZKOWSKA *et al.*, 2018).

Em pacientes com tumores odontogênicos, a dor parece ser local e predominantemente relacionada ao surgimento da massa tumoral (GOUVÊA *et al.*, 2016; BANDURA *et al.*, 2017; KELPPE *et al.*, 2018). Em um dos poucos estudos retrospectivos que avaliaram a presença desse sintoma em pacientes com tumores odontogênicos, Adeline *et al.* (2008) identificaram uma incidência de 36% em uma amostra de 180 pacientes com ameloblastoma. A dor também foi observada em pacientes com mixoma odontogênico, odontoma complexo e cementoblastoma (SIMON *et al.*, 2004; COSTA *et al.*, 2016; PARK *et al.*, 2018).

O tratamento da dor em pacientes oncológicos respeita as etapas terapêuticas adotados na escala analgésica da OMS, que consiste inicialmente em medicamentos não opioides e pode evoluir até intervenções invasivas, dependendo da gravidade do nível da dor apresentada (SCARBOROUGH; SMITH, 2019). Técnicas de terapia manual, exercício físico e mindfulness também demonstram ser intervenções viáveis para o controle da dor e melhoria da funcionalidade de pacientes oncológicos (RANZI *et al.*, 2019; NGAMKHAM; HOLDEN; SMITH, 2019; YAO *et al.*, 2021).

Em pacientes com tumores odontogênicos, por conta da maior prevalência de tumores benignos, o tratamento oncológico mais adotado é a cirurgia. Apesar dos bons desfechos cirúrgicos, a dor também pode estar presente após essa intervenção. Nesse caso, intervenções fisioterapêuticas pós-cirúrgicas são recomendadas aos pacientes com o sintoma (VERDEJA; STAUFFER; LOMBARDI, 2022).

4 METODOLOGIA

Este é um estudo de revisão integrativa da literatura. Nesse tipo de revisão é aplicado um processo sistemático para uma compreensão abrangente do tema estudado. Isso permite uma melhor compreensão do estado atual da evidência, a avaliação da qualidade da evidência existente, a observação de lacunas presentes no assunto e a identificação de passos futuros para pesquisa e prática (RUSSELL, 2005).

As etapas desta revisão foram construídas com base nas recomendações de Souza, Silva e Carvalho (2010), as etapas foram: 1) formulação do propósito e pergunta da revisão; 2) busca sistemática e seleção da literatura; 3) avaliação da qualidade da literatura; 4) análise e síntese dos dados; 5) discussão e conclusão; 6) disseminação das descobertas.

4.1 Formulação do propósito e pergunta da revisão

O propósito do estudo foi colaborar com a compreensão da relação existente entre tumores odontogênicos e a dor, para isso, a pergunta do estudo foi baseada na estratégia PICO, acrônimo para Paciente, Intervenção, Comparação e *Outcomes* (SANTOS; PIMENTA; NOBRE, 2007). Após a identificação dos termos, a estratégia foi: Pacientes (pacientes com tumores odontogênicos), Intervenção (caracterização da prevalência), Comparação (nenhuma intervenção), Outcomes (dor). Por fim, o problema do estudo foi: qual é a caracterização da prevalência de dor em pacientes com tumores odontogênicos?

4.2 Busca sistemática e seleção da literatura

A busca sistemática pelos estudos foi feita nas bases de dados PubMed, Embase e Biblioteca Virtual de Saúde (BVS). A busca foi realizada nos idiomas inglês, português e espanhol, e os descritores utilizados foram determinados a partir da Classificação da OMS de Tumores Odontogênicos e Cistos dos Maxilares (5ªed) (SOLUK- TEKESIN; WRIGHT, 2022). A implementação dos descritores foi dividida em etapas, com o objetivo de ampliar o número de estudos encontrados em cada base de dados (Quadro 1).

Quadro 1 - Etapas de busca nas bases de dados e os descritores DeCs.

| Idioma | Bases de dados | Descritores |
|-----------|----------------|--|
| Inglês | PubMed | 1. (Odontogenic Tumors) AND (Signs and Symptoms) (Ameloblastic carcinoma OR Primary intraosseous carcinoma OR Sclerosing odontogenic carcinoma OR Clear cell odontogenic carcinoma OR Ghost cell odontogenic carcinoma OR Odontogenic carcinosarcoma OR Odontogenic sarcomas OR Conventional Ameloblastoma OR Unicystic type Ameloblastoma OR Extraosseous Ameloblastoma OR Metastasizing ameloblastoma OR Squamous odontogenic tumor OR Calcifying epithelial odontogenic tumor OR Adenomatoid odontogenic tumor OR Ameloblastic fibroma OR Primordial odontogenic tumor OR Odontoma OR Dentinogenic ghost cell tumor OR Odontogenic fibroma OR Odontogenic myxoma/myxofibroma OR Cementoblastoma OR Cementoblastoma OR Cemento-ossifying fibroma) AND (Signs and Symptoms) (Odontogenic Tumors) AND (Pain OR Temporomandibular joint dysfunction syndrome) |
| | Embase | |
| | BVS | |
| Português | PubMed | 1. (Tumores Odontogênicos) AND (Sinais e Sintomas) 2. (Tumores Odontogênicos) AND (Dor AND Síndrome da Disfunção da articulação temporomandibular) |
| | Embase | |
| | BVS | |
| Espanhol | PubMed | 1. (Tumores Odontogênicos) AND (Signos y Síntomas) 2. (Tumores Odontogênicos) AND (Dolor OR Síndrome de la disfunción de articulación temporomandibular) |
| | Embase | |
| | BVS | |

Fonte: elaborado pelo autor, 2022. **Descrição:** DeCS: Descritores em Ciências da Saúde, BVS: Biblioteca Virtual de Saúde.

4.3 Avaliação da qualidade da literatura

Na avaliação da qualidade da literatura, os critérios de inclusão adotados foram: 1) estudos em inglês, português e espanhol; 2) estudos sem data de limite de publicação; 3) estudos com pacientes com tumores odontogênicos com ou sem dor (determinação da prevalência).

Os critérios de exclusão foram: 1) estudos exclusivamente de revisão; 2) estudos em outros idiomas; 3) estudos com animais; 4) estudos com cistos odontogênicos em sua amostra; 5) estudos com pacientes com outros problemas causadores de dor; 6) estudos que aplicaram intervenções e somente após avaliaram a dor em pacientes com tumores odontogênicos.

Para uma melhor sistematização, a avaliação da qualidade da literatura também obedeceu critérios complementares divididos em etapas (Quadro 2).

Quadro 2 – Etapas de seleção nas bases de dados e os critérios complementares.

| Etapas | Critérios complementares |
|----------------|--|
| Título | Foram incluídos estudos que possuem no título as palavras “ <i>Odontogenic Tumors</i> ” ou palavras relacionadas a tumores odontogênicos específicos (com base na Classificação da OMS de Tumores Odontogênicos e Cistos dos Maxilares (5ªed). Ex: <i>ameloblastic carcinoma</i> . Assim como as suas traduções. |
| Resumo | Foram incluídos estudos que possuem as palavras “ <i>Pain</i> ”, “ <i>Temporomandibular joint dysfunction syndrome</i> ”, “ <i>Signs and Symptoms</i> ”, “ <i>Clinical picture</i> ”, “ <i>Clinical</i> ”, e palavras derivadas. Assim como as suas traduções. |
| Texto completo | Foram excluídos estudos que aplicaram intervenções e somente após a dor; foram excluídos os estudos que não fizeram a caracterização da prevalência de dor dos pacientes com tumores odontogênicos. |

Fonte: elaborado pelo autor, 2022.

4.4 Análise a síntese dos dados

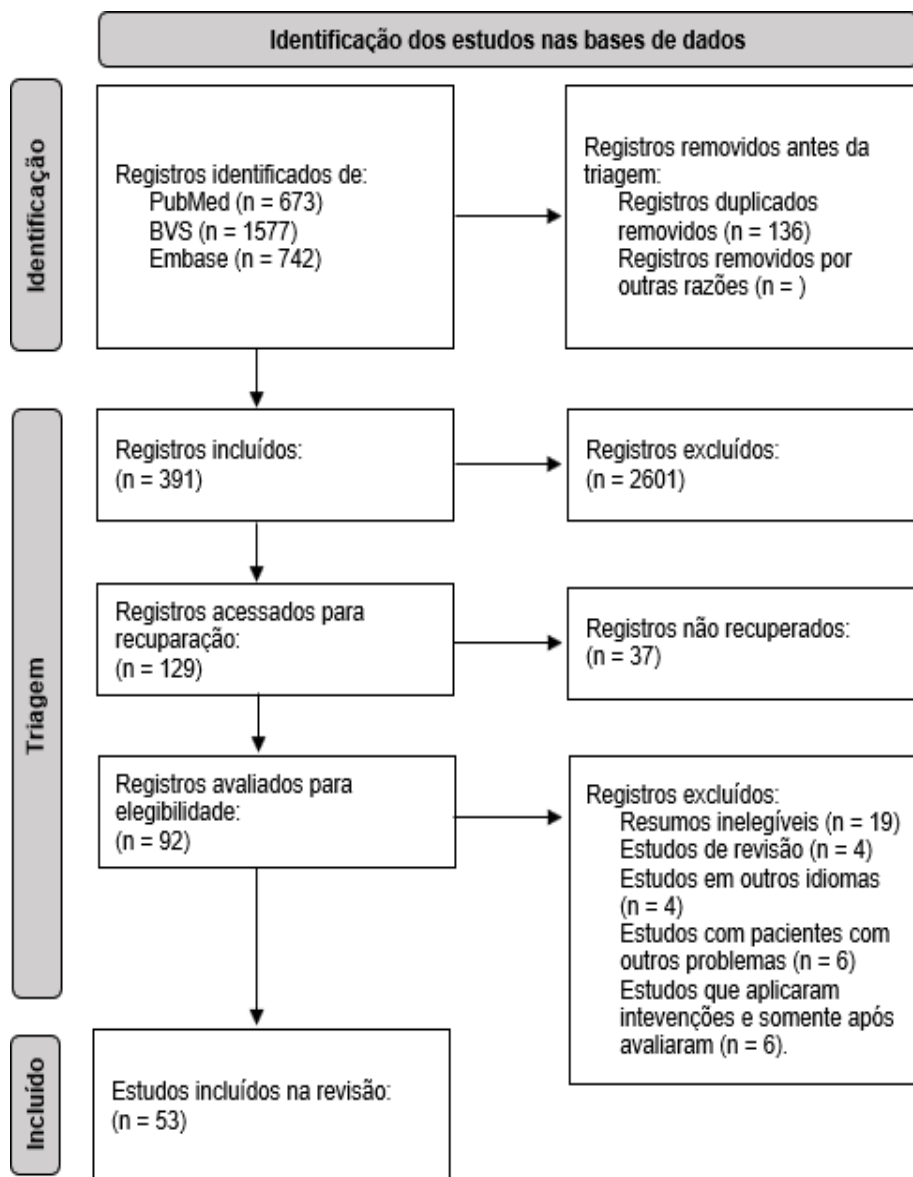
Durante a análise e síntese dos dados, as informações colhidas de cada estudo foram: desenho do estudo, amostra (sexo e idade), tipo de tumor e características (prevalência, tamanho e local) e caracterização da prevalência de dor (prevalência e correlações patológicas) nos pacientes com tumores odontogênicos. Os dados foram sintetizados pela descrição das informações presentes em cada estudo, e pela porcentagem desses dados com relação a todos os estudos incluídos.

5 RESULTADOS

5.1 Estudos encontrados na literatura

Ao fim da busca sistemática na literatura, foram encontrados 2,992 estudos em todas as bases de dados, sendo 2,491 no idioma inglês, 277 no idioma português e 224 no idioma espanhol. A figura 1 traz o fluxograma de busca e seleção dos estudos.

Figura 1 – Fluxograma de busca e seleção dos estudos.



Fonte – Fluxograma PRISMA, 2020 (2022, com adaptação).

5.2 Dados demográficos dos pacientes com tumores odontogênicos

Um total de 53 estudos foram incluídos na revisão de acordo com os critérios de inclusão e exclusão, desses, 46 relatos de caso. O número total de pacientes foi de 410, sendo 188 (45,8%) do sexo masculino e 222 (54,1%) do sexo feminino. A idade média dos pacientes foi de 34,2 anos (8-74 anos). O quadro 3 traz os detalhes sobre o desenho dos estudos, amostra e prevalência de dor em pacientes com tumores odontogênicos.

5.3 Dados patológicos dos tumores odontogênicos

Cerca de 99 % dos tumores identificados eram de origem benigna. Os três tipos de tumores odontogênicos mais presentes no estudo foram: ameloblastoma - 327 casos (79,7%) - mixoma odontogênico - 37 casos (9,0%) - cementoblastoma – 13 casos (3,1%). Os três locais mais afetados pelos tumores odontogênicos foram: mandíbula - 328 casos (80%), maxila - 53 casos (12,9%) - dentes (1,7%). O tamanho dos tumores foi identificado em 32 pacientes e foi classificado de acordo com as suas maiores dimensões: 0-3 cm (16 casos) - 3-6 cm (10 casos) - 6> (6 casos).

Quadro 3 – Desenho dos estudos, amostra, tumores e prevalência de dor em pacientes com tumores odontogênicos (continua).

| Autor e ano | Desenho | Amostra | Tumores | Dor (%) |
|--|-----------------|-------------------------------|--|-----------|
| Friedlander; Swerdloff, 1978 | Relato de caso | N 1 (1H) ID: 30 anos | Odontoma L: maxila. T: N/I | 1 (100%) |
| Chaudhuri <i>et al.</i> , 1986 | Relato de caso | N 1 (1M) ID: 26 anos | Mixoma odontogênico L: maxila. T: N/I | Não |
| Corio <i>et al.</i> , 1987 | Relato de casos | N 8 (4H/4M) IDM: 30,1 anos | Carcinoma ameloblástico L: 5 mandíbula; 3 maxila. T: 1-7 cm | 3 (37.5%) |
| Forsslund; Bodin; Julin, 1988 | Relato de caso | N 1 (1M) ID: 15 anos | Cementoblastoma L: mandíbula. T: 0,8 cm | 1 (100%) |
| Tüzüm, 1990 | Relato de caso | N 1 (1H) ID: 17 anos | Odontoma L: mandíbula; T: N/I | 1 (100%) |
| Ueyama; Tsukamoto; Matsumura, 1995 | Relato de caso | N 1 (1H) ID: 73 anos | Ameloblastoma L: mandíbula. T: 14 cm | Não |

Quadro 3 – Desenho dos estudos, amostra, tumores e prevalência de dor em pacientes com tumores odontogênicos (continua).

| Autor e ano | Desenho | Amostra | Tumores | Dor (%) |
|--|--|------------------------------------|---|----------------|
| Janet <i>et al.</i> , 1999 | Relato de caso | N 1 (1M) ID: 43 anos | Cementoblastoma L: mandíbula. T: 1,5 cm | Não |
| Amorim <i>et al.</i> , 2001 | Relato de caso | N 1 (1M) ID: 73 anos | Odontoma L: mandíbuça. T: 3 cm | 1 (100%) |
| MacDonald-Jankowski <i>et al.</i> , 2004 | Série de casos e revisão sistemática | N 61 (30H/31M) IDM: 30,4 anos | Ameloblastoma L: 51 mandíbula; 10 maxila. T: N/I | 22 (36%) |
| Selmani <i>et al.</i> , 2004 | Relato de caso | N 1 (1M) ID: 8 anos | Fibroma cimento – ossificante L: maxila. T: N/I | 1 (100%) |
| Simon <i>et al.</i> , 2004 | Estudo prospectivo | N 33 (12H/21M) 26.1 anos) | Mixoma odontogênico L: 24 mandíbula; 8 maxila; 1 N/I. T: N/I | 6 (28,5%) |
| Sumer <i>et al.</i> , 2006 | Relato de caso | N 1 (1H) ID: 46 anos | Cementoblastoma L: mandíbula. T: 2 cm | 1 (100%) |
| Choi <i>et al.</i> , 2006 | Relato de caso | N 1 (1H) ID: 52 anos | Ameloblastoma L: mandíbula. T: N/I | 1 (100%) |
| Ramesh <i>et al.</i> , 2007 | Relato de caso | N 1 (1M) ID: 27 anos | Odontoma L: maxila. T: 5 cm | Não |
| Sammartino <i>et al.</i> , 2007 | Relato de caso | N 15 (8H/7M) IDM: 35 anos | Ameloblastoma L: mandíbula. T: N/I | 2 (13%) |
| Mendonça <i>et al.</i> , 2008 | Relato de caso | N 1 (1M) ID: 16 anos | Odontoma L: mandíbula. T: 6,2 cm | 1 (100%) |
| Adeline <i>et al.</i> , 2008 | Estudo descritivo retrospectivo | N 184 (82H/102M) IDM: 30,2 anos | Ameloblastoma L: 173 mandíbula; 11 maxila. T: N/I | 64 (36%) |
| Tarragó <i>et al.</i> , 2008 | Relato de caso | N 1 (1H) ID: 41 anos | Mixoma odontogênico L: mandíbula. T: 3 cm | Não |
| Raldi <i>et al.</i> , 2010 | Relato de caso | N 1 (1M) ID: 24 anos | Ameloblastoma L: mandíbula. T: N/I | Não |
| Alvarenga <i>et al.</i> , 2010 | Relato de caso | N 1 (1M) ID: 57 anos | Ameloblastoma L: mandíbula. T: 2,7 cm | Não |
| Pozo; Yañez, 2011 | Relato de caso e revisão da literatura | N 1 (1M) ID: 19 anos | Ameloblastoma L: mandíbula. T: N/I | 1 (100%) |
| Carvalho <i>et al.</i> , 2011 | Relato de caso | N 1 (1H) ID: 25 anos | Odontoma L: maxila. T: 7 cm | 1 (100%) |
| Nai; Grosso, 2011 | Relato de caso | N 1 (1M) ID: 74 anos | Carcinoma ameloblástico L: mandíbula. T: N/I | Não |
| Olivati <i>et al.</i> , 2011 | Relato de caso | N 1 (1M) ID: 55 anos | Ameloblastoma L: mandíbula. T: N/I | Não |

Quadro 3 – Desenho dos estudos, amostra, tumores e prevalência de dor em pacientes com tumores odontogênicos (continua).

| Autor e ano | Desenho | Amostra | Tumores | Dor (%) |
|-----------------------------------|--|-------------------------------|---|----------------|
| Øyri; Larheim; Bjørnland, 2011 | Relato de caso | N 1 (1H) ID: 22 anos | Fibroma odontogênico L: mandíbula. T: N/I | Não |
| Navarro; Dávalos, 2012 | Relato de caso | N 1 (1H) ID: 26 anos | Odontoma L: mandíbula. T: 3 cm | 1 (100%) |
| Valls <i>et al.</i> , 2012 | Estudo retrospectivo | N 16 (11H/5M) IDM: 44 anos | Ameloblastoma L: 13 mandíbula; 4 maxila. T: 7 cm | 7 (43.7%) |
| Carnasciali <i>et al.</i> , 2012 | Relato de caso | N 1 (1H) ID: 18 anos | Tumor odontogênico cístico calcificante L: maxila. T: 4 cm | Não |
| Castro; Cavada, 2012 | Relato de caso | N 1 (1M) ID: 29 anos | Tumor odontogênico epitelial calcificante L: maxila. T: 5 cm | Não |
| Veiga, 2012 | Relato de caso e revisão da literatura | N 1 (1H) ID: 21 anos | Mixoma odontogênico L: mandíbula. T: N/I | Não |
| Padmanabhan; Pandey; Aparna, 2013 | Relato de caso | N 1 (1H) ID: 12 anos | Odontoma L: bochecha; T: 1,3 cm | 1 (100%) |
| Jorge-boos <i>et al.</i> , 2014 | Relato de caso | N 1 (1M) ID: 39 anos | Ameloblastoma L: mandíbula. T: 1 cm | Não |
| Salgado; Mesquita, 2014 | Relato de caso | N 1 (1H) ID: 24 anos | Fibroma odontogênico L: maxila. T: 21 cm | Não |
| Moraes <i>et al.</i> , 2014 | Relato de casos | N 6 (3H/3M) IDM: 37,5 anos | Ameloblastoma L: mandíbula. T: 9 cm | 6 (100%) |
| Mohr <i>et al.</i> , 2015 | Relato de caso | N 1 (1M) ID: 41 anos | Tumor odontogênico escamoso L mandíbula. T: 0,7 cm | Não |
| Pourdanesh <i>et al.</i> , 2015 | Relato de caso | N 1 (1M) ID: 34 anos | Fibrossarcoma Ameloblástico L: mandíbula. T: 5 cm | 1 (100%) |
| Benítez; Giménez; Blasco, 2015 | Relato de caso | N 1 (1M) ID: 11 anos | Tumor odontogênico adenomatoide L:mandíbula.T:5cm | 1 (100%) |
| Costa <i>et al.</i> , 2016 | Relato de caso | N 1 (1H) ID: 18 anos | Cementoblastoma L: mandíbula. T: 1,55cm | 1 (100%) |
| Gouvêa <i>et al.</i> , 2016 | Relato de casos | N 8 (2H/6M) IDM: 35,5 anos | Cementoblastoma L: 1 mandíbula; 7 dentes. T: N/I | 7 (87.5%) |

Quadro 3 – Desenho dos estudos, amostra, tumores e prevalência de dor empacientes com tumores odontogênicos (conclusão).

| Autor e ano | Desenho | Amostra | Tumores | Dor (%) |
|--|--|----------------------------------|---|----------------|
| Trajković <i>et al.</i> , 2016 | Relato de caso | N 1 (1M) ID: 62 anos | Ameloblastoma L: mandíbula. T: 5 cm | Não |
| Bandura <i>et al.</i> , 2017 | Relato de caso | N 1 (1M) ID: 22 anos | Fibroma odontogênico L: mandíbula. T: N/I | 1 (100%) |
| Botero <i>et al.</i> , 2017 | Relato de caso | N 1 (1M) ID: 17 anos | Tumor odontogênico adenomatoide L: bochecha. T: 5 cm | Não |
| Kelpe <i>et al.</i> , 2018 | Estudo de coorte retrospectivo | N 34 (21H/13M) IDM: 48,2 anos | Ameloblastoma L: 28 mandíbula; 6 maxila. T: 4,2 cm | 19 (55.9%) |
| Zia; Arshad; Zahher, 2018 | Relato de caso | N 1 (1H) ID: 16 anos | Fibroma odontogênico L: mandíbula. T: N/I | Não |
| Park <i>et al.</i> , 2018 | Relato de caso | N 1 (1M) ID: 28 anos | Odontoma L: mandíbula. T: 3 cm | 1 (100%) |
| Miranda <i>et al.</i> , 2018 | Relato de caso | N 1 (1M) ID: 30 anos | Cementoblastom a. L: mandíbula. T: N/I | 1 (100%) |
| Guillen-Rivera; Ortega-Pertuz; Espina-Suárez, 2019 | Relato de caso | N 1 (1M) ID: 52 anos | Fibromixoma odontogênico L: maxila. T: 6,1 cm | Não |
| Maji; Ghosh, 2019 | Relato de caso | N 1 (1M) ID: 18 anos | Fibrossarcoma L: mandíbula. T: 16 cm | Não |
| Comerón; Garcia; Gaméz, 2020 | Relato de casos | N 2 (2M) IDM: 12 anos | Tumor odontogênico adenomatóide L: 1 mandíbula; 1 maxila. T: 4 cm; 3 cm. | 1 (50%) |
| Vezhavendhan <i>et al.</i> , 2020 | Relato de caso | N 1 (1H) ID: 72 anos | Ameloblastoma L: gengiva. T: 1 cm | Não |
| Borges; Vila; Díaz, 2021 | Relato de caso | N 1 (1H) ID: 44 anos | Ameloblastoma L: mandíbula. T: 8 cm | 1 (100%) |
| Verdeja; Stauffer; Lombardi, 2022 | Relato de caso e revisão da literatura | N 1 (1M) ID: 44 anos | Carcinoma odontogênico de células claras L: maxila. T: 3cm | 1 (100%) |

Fonte – Elaborado pelo autor, 2022. Descrição: N: número de pacientes, M: mulher, H: homem, ID: idade, IDM: idade média, N/I: não informado, L: local; T: tamanho.

5.4 Caracterização da prevalência de dor em pacientes com tumores odontogênicos

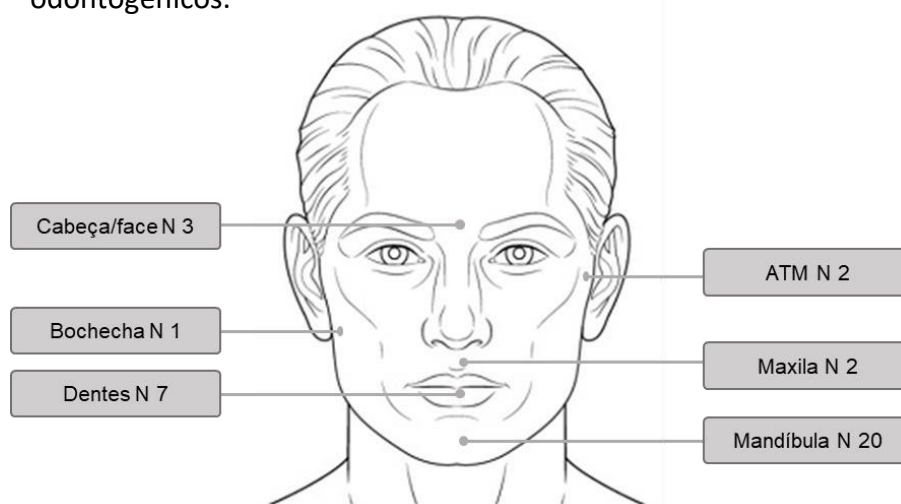
A dor esteve presente em 157 pacientes (38,2%), sendo descrita como espontânea, à palpação ou à mastigação. Entre os estudos, 253 pacientes (61,7%) não experienciaram dor relacionada aos tumores odontogênicos.

Os três tipos histológicos de tumores odontogênicos com maior prevalência de dor foram: cementoblastoma – 12 casos (92,3%), odontoma – 8 casos (88,8%) e o ameloblastoma – 123 casos (33%).

A localização da dor foi identificada em 35 pacientes, e os dois três locais mais prevalentes foram: mandíbula (20 casos) - dentes (7 casos) – cabeça/face (3 casos). A figura 2 traz os detalhes sobre a localização da dor em pacientes com tumores odontogênicos.

O tamanho do tumor e a sua associação com a presença de dor foi observada em 30 pacientes. Pacientes com dor: 0-3 cm (8 casos) – 3-6 cm (4 casos) – 6> (2 casos). Pacientes sem dor: 0-3 cm (5 casos) - 3-6 cm (7 casos) – 6> cm (4 casos).

Figura 2 – Localização da dor em pacientes com tumores odontogênicos.



Fonte: site como desenhar bem feito (2022, com adaptação).

6 DISCUSSÃO

Estudos de revisão têm o objetivo de resumir o que já se sabe sobre determinado assunto e divulgar a síntese da literatura para um público alvo (GRANT; BOOTH, 2009). Revisões integrativas, por sua vez, utilizam uma busca sistemática na literatura para construir um olhar amplo sobre determinado evento.

A construção de uma síntese sobre a caracterização da prevalência de dor em pacientes com tumores odontogênicos é a base para um melhor entendimento sobre a correlação existente entre dor, funcionalidade, qualidade de vida e mortalidade nesses pacientes. Esse achado pode contribuir para o aprimoramento da tomada de decisão clínica e em saúde pública, no que se refere à prevenção e tratamento da dor (e suas correlações) em pacientes com tumores odontogênicos.

A presente revisão foi desenvolvida para caracterizar a prevalência de dor em pacientes com tumores odontogênicos. Como resultado, o estudo identificou que a dor esteve presente em 38,2% dos pacientes, foi de acometimento local, não teve prevalência dependente do tipo histológico do tumor e não apresentou maior prevalência em tumores de maior tamanho. Dessa forma, esses dados e as demais características dos pacientes podem ser comparados com dados presentes na literatura.

No que se refere ao sexo dos pacientes, foi identificado uma rápida predileção dos tumores odontogênicos pelo sexo feminino (54,1%). Em contrapartida, a literatura demonstra uma ligeira predileção pelo sexo masculino (BUCHNER; MERRELL; CARPENTER, 2006; AVELAR *et al.*, 2011; SILVA *et al.*, 2017). Essa diferença pode ter sido resultante da adoção de critérios específicos por parte desta revisão, que puderam limitar o número de pacientes que poderiam ser incluídos em um estudo exclusivamente demográfico.

A idade média dos pacientes foi de 34,2 anos. No geral, tumores odontogênicos têm uma maior prevalência na terceira e quarta década de vida (BUCHNER; MERRELL; CARPENTER, 2006; NALABOLU *et al.*, 2016; OKOH *et al.*, 2020). Alguns estudos também revelaram que pode haver diferenças no período de diagnóstico, pois determinados tipos de tumores tendem a ser diagnosticados mais precocemente, por exemplo, Servato *et al.* (2013) detectaram que 60% dos odontomas são diagnosticados até os 19 anos, diferente dos ameloblastomas, que tendem a ser identificados na segunda ou terceira décadas de vida.

O tipo de tumor odontogênico mais observado nos pacientes incluídos na revisão foi o ameloblastoma (79,7%). Alguns estudos também identificaram esse tumor como o mais prevalente (OKOH *et al.*, 2020; MEHNGI *et al.*, 2018; NALABOLU *et al.*, 2016). Por outro lado, Chrysomali *et al.* (2013) e Silva *et al.* (2017) detectaram uma maior prevalência do tumor odontogênico ceratocístico. Essa desigualdade se deve principalmente as atualizações da Classificação da OMS de Tumores Odontogênicos e Cistos dos Maxilares que em sua 5ª edição classifica os tumores odontogênicos ceratocísticos como cistos odontogênicos, logo, por levar em consideração a edição mais recente da classificação, esses tumores não foram incluídos nesta revisão.

A maior parte dos tumores odontogênicos desenvolveram-se na região da mandíbula (80%). Essa predileção pela mandíbula é bem consolidada na literatura no que se refere a tumores benignos (TEKKESIN *et al.*, 2016; SILVA *et al.*, 2017; AREGBESOLA *et al.*, 2018). Mas, em uma revisão sistemática publicada recentemente, Marin; David e Hunter (2021) também detectaram essa predileção em tumores odontogênicos malignos. Segundo Mosqueda-Taylor *et al.* (2008) isso pode ser explicado pela presença da lâmina dentária pré-funcional na região, que pode atuar no desenvolvimento de tecidos dentários ou de tumores. Ainda assim, mais estudos devem ser realizados para entender a relação dos tecidos mandibulares com os fatores de risco oncológicos conhecidos.

A dor esteve presente em 38,2% dos pacientes com tumores odontogênicos. Apesar de serem em maior número assintomáticos, determinados tipos de tumores odontogênicos, como o ameloblastoma, podem ter uma prevalência de dor de até 61,5% (SERVATO *et al.*, 2013). Da mesma forma, cementoblastomas costumam ser acompanhados pelo sintoma (SAGHRAVARIAN *et al.*, 2010). Tumores como o mixoma odontogênico possuem uma prevalência menor de dor (TITINCHI *et al.*, 2016). Apesar dos achados, a correlação direta entre o tipo histológico e a presença de dor ainda não é bem conhecida, e outros fatores devem ser levados em consideração nessa relação.

A dor dos pacientes com tumores odontogênicos foi descrita como local, espontânea, à palpação ou à mastigação. Esses achados são característicos do mecanismo nociceptivo, uma vez que a compressão mecânica por parte do tumor pode estimular os nociceptores locais e diminuir o limiar de dor à palpação ou ao movimento (SMITH, 2018). Independente das suas características ou mecanismos, a

dor orofacial pode afetar a funcionalidade e qualidade de vida geral de pacientes com tumores odontogênicos, tendo em vista que o sintoma trouxe prejuízos à qualidade de vida de pacientes com tumores orais e de orofaringe (FERNANDES; CHIACCHIARETTA; SCARPEL, 2022). A presença de dor orofacial severa também está relacionada a uma maior mortalidade em pacientes com tumores orais (REYES-GIBBY et al., 2014).

Apesar da dor relacionada aos tumores odontogênicos ser predominante local e com características nociceptivas, dois estudos presentes na literatura trouxeram raros casos, diferentes dos identificados. Bodner, oberman e shteyer (1987) detectaram um caso de compressão do nervo mental associada a um odontoma complexo e, embora não tenham descrito a presença de dor, esse problema pode estar relacionado ao desenvolvimento de dor neuropática. O outro caso foi relatado por Carvalho *et al.*, (2011), no qual documentaram um odontoma complexo na maxila associado a um quadro de dor e inflamação na face, desencadeadas por uma sinusite crônica relacionada ao tumor. Diante do exposto, embora os tumores odontogênicos desencadeiem dores locais predominantemente nociceptivas, essas lesões são dinâmicas e podem estar associadas a outros mecanismos de dor e locais de queixa.

Esta revisão não identificou uma maior prevalência de dor em pacientes com tumores odontogênicos de maiores proporções, uma vez que o sintoma foi mais observado em tumores com 0-3 cm e não esteve presente em alguns tumores de 3-6 ou 6> cm. Apesar de terem identificado uma maior frequência de dor em odontomas com grandes dimensões, Saghravarian *et al.* (2012) também não observaram uma relação proporcional entre o tamanho do tumor odontogênico e a presença de dor. Esses achados podem ser explicados pelo caráter biopsicossocial da dor, pois, além do tipo histológico, tamanho do tumor e mecanismo, a experiência da dor oncológica está relacionada a fatores como moradia longe do hospital, baixa/média escolaridade, dívidas relacionadas ao tratamento e manejo inadequado da dor (DOYLE *et al.*, 2018).

7 CONSIDERAÇÕES FINAIS

Esta é a primeira revisão da literatura que caracterizou a prevalência de dor em pacientes com tumores odontogênicos. Nesses indivíduos, a prevalência de dor é de 38,2%, com acometimento local e não possui prevalência dependente do tipo histológico do tumor ou do tamanho da massa tumoral.

Este estudo oferece um melhor entendimento sobre a dor de pacientes com tumores odontogênicos e servirá como base para uma melhor compreensão da correlação existente entre o sintoma, a funcionalidade, a qualidade de vida e a mortalidade desses pacientes. Clinicamente, os achados desta revisão contribuem para uma melhor decisão clínica multidisciplinar. Para o tratamento fisioterapêutico, tais dados representam uma janela de intervenções e tomada de decisões, tendo em vista que os resultados das intervenções fisioterapêuticas na dor oncológica geral podem ser replicados na dor relacionada a tumores odontogênicos.

Por fim, novos estudos devem ser realizados para quantificar e caracterizar a relação existente entre a dor e suas correlações, além de avaliar os efeitos de intervenções cirúrgicas, farmacológicas e não farmacológicas (ex: recursos fisioterapêuticos) na diminuição da dor, aumento da funcionalidade e melhoria da qualidade de vida de pacientes com tumores odontogênicos.

REFERÊNCIAS

ADELIN, V. L. *et al.* Clinicopathologic Features of Ameloblastoma in Kenya. **Journal Of Craniofacial Surgery**, [S.l.], v. 19, n. 6, p. 1589-1593, nov. 2008.

ALVARENGA, R. L. *et al.* Ameloblastoma multiquístico mandibular tratado con terapia menos invasiva: Caso clínico y revisión de la literatura. **Revista Española de Cirugía Oral y Maxilofacial**, [S.l.], v. 32, n. 4, p. 172-177, apr./dec. 2010.

AMORIM, R. F. B. *et al.* Odontoma complexo com características não usuais. **Revista Gaúcha de Odontologia**, Minas gerais, v. 49, n. 4, p. 210-212, out./dez. 2001.

AMZERIN, M. *et al.* Metastatic ameloblastoma responding to combination chemotherapy: case report and review of the literature. **Journal Of Medical Case Reports**, [S.l.], v. 5, n. 1, p. 1-5, oct. 2011.

AREGBESOLA, B. *et al.* Odontogenic tumours in Nigeria: A multicentre study of 582 cases and review of the literature. **Medicina oral, patología oral e cirugía bucal**, [S.l.], v. 1, n. 23, p. 761-766, nov. 2018.

AVELAR, R. I. *et al.* Worldwide Incidence of Odontogenic Tumors. **Journal Of Craniofacial Surgery**, [S.l.], v. 22, n. 6, p. 2118-2123, nov./jan. 2011.

BANDURA, P. *et al.* Large mandibular central odontogenic fibroma documented over 20 years: a case report. **International Journal Of Surgery Case Reports**, [S.l.], v. 41, n. 24, p. 481-488, sept./nov. 2017.

BENÍTEZ, J.; GIMÉNEZ, F.; BLASCO, J. Tumor odontogénico adenomatoide en la mandíbula de una niña de 173 de 11 años de edad. **Revista de la Asociación Odontológica Argentina**, [S.l.], v. 103, n. 4, p. 173-178, mayo./sept. 2015.

BODNER, L.; OBERMAN, M.; SHTEYER, A. Mental nerve neuropathy associated with compound odontoma. **Oral Surgery, Oral Medicine, Oral Pathology**, [S.l.], v. 63, n. 6, p. 658-660, jun. 1987.

BORGES, E. T.; VILA, M. B.; DÍAZ, D. D. Hemimandibulectomía por ameloblastoma multiquístico. A propósito de un caso. **Revista Médica Eletônica**, [S.l.], v. 2, n. 43, p. 1-10, mar./apr. 2021.

BOTERO, M. L. *et al.* Tumor odon-togénico adenomatoide. Reporte de un caso y revisión de la literatura. **Avances en Odontostomatología**, [S.l.], v. 33, n. 4, p. 161-170, enero. 2017.

BROCA, P. Recherches sur un nouveau groupe de tumeurs désignées sous le nom d'odontomes. HACHETTE LIVRE-BNF, 1868 Apud PHILIPSEN, H. P.; REICHART, P. A. Classification of odontogenic tumours. A historical review. **Journal Of Oral Pathology And Medicine**, [S.l.], v. 35, n. 9, p. 525-529, may. 2006.

BUCHNER, A.; MERRELL, P. W.; CARPENTER, W. M. Relative frequency of central odontogenic tumors: a study of 1,088 cases from northern california and comparison to studies from other parts of the world. **Journal Of Oral And Maxillofacial Surgery**, [S.l.], v. 64, n. 9, p. 1343-1352, sept. 2006.

CARLSON, E. R.; MCCOY, J. M. Surgical management of odontogenic tumors. **Journal Of Oral And Maxillofacial Surgery**, [S.l.], v. 63, n. 8, p. 123-123, aug. 2005.

CARNASCIALI, M. C. G. *et al.* Tumor odontogênico cístico calcificante com proliferação ameloblastomosa em seio maxilar. **Jornal brasileiro de patologia e medicina laboratorial**, [S.l.], v. 48, n. 4, p. 293-296, fev./ago. 2012.

CARVALHO, C. H. P. *et al.* Extensive complex odontoma in the maxillary sinus: an uncommon presentation as a cause of chronic sinusites. **Revista Odonto Ciência**, [S.l.], v. 26, n. 1, p. 92-95, oct./jan. 2011.

CASTRO, F. F.; CAVADA, C. C. Solución del caso 39. Tumor odontogênico epitelial calcificante (tumor de pindborg). **Radiología**, [S.l.], v. 54, n. 2, p. 187-189, dic./mar. 2012.

CHAUDHURI, J. N. *et al.* Myxoma of upper jaw. **Indian Journal of Otolaryngology**, [S.l.], v. 38, n. 3, p. 112-113, sept. 1986.

CHOI, Y. S. *et al.* A case of recurrent ameloblastoma developing in an autogenous iliac bone graft 20 years after the initial treatment. **Dentomaxillofacial Radiology**, [S.l.], v. 35, n. 1, p. 43-46, jan. 2006.

CHRYSOMALI, E. *et al.* Odontogenic Tumors. **Journal Of Craniofacial Surgery**, [S.l.], v. 24, n. 5, p. 1521-1525, sept. 2013.

CHWISTEK, M. Recent advances in understanding and managing cancer pain. **F1000Research**, [S.l.], v. 6, p. 945, jun. 2017.

COMERÓN, R. B *et al.* Tumor odontogênico adenomatoide en dos adolescentes. **Medisan**, [S.l.], v. 24, n. 3, p. 494-500, jun. 2020.

Como desenhar um rosto [feminino e masculino]. Como desenhar bem feito, 2022. Disponível em: <https://comodesenharbemfeito.com.br/como-desenhar-um-rosto/>

CORIO, R. L. *et al.* Ameloblastic carcinoma: a clinicopathologic study and assessment of eight cases. **Oral Surgery, Oral Medicine, Oral Pathology**, [S.l.], v. 64, n. 5, p. 570-576, nov. 1987.

COSTA, B. C. *et al.* Surgical treatment of cementoblastoma associated with apicoectomy and endodontic therapy: case report. **World Journal Of Clinical Cases**, [S.l.], v. 4, n. 9, p. 290-295, apr./sept. 2016.

COVANI, U.; BARONE, A. Piezosurgical Treatment of Unicystic Ameloblastoma. **Journal Of Periodontology**, [S.l.], v. 78, n. 7, p. 1342-1347, jul. 2007.

DOYLE, K. E. *et al.* Predictors and prevalence of pain and its management in four regional cancer hospitals in india. **Journal Of Global Oncology**, [S.l.], n. 4, p. 1-9, dec. 2018.

FALK, S.; DICKENSON, A. H. Pain and nociception: mechanisms of cancer- induced bone pain. **J Clin Oncol** [S.l.]: v. 32, n. 16, p. 1647-1654, jun. 2014.

FERNANDES, A. G.; CHIACCHIARETTA, J. M.; S. R. D. Impacto da dor orofacial na qualidade de vida de portadores de câncer de boca e orofaringe. **Audiology - Communication Research**, [S.l.], v. 27, n. 1, p. 1-6, out./mar. 2022.

FITZCHARLES, M. *et al.* Nociplastic pain: towards an understanding of prevalent pain conditions. **The Lancet**, [S.l.], v. 397, n. 10289, p. 2098-2110, may. 2021.

FORSSLUND, H. G.; BODIN, I.; JULIN, P. Undiagnosed benign cementoblastoma in a patient with a 6-year pain condition. **Oral Surgery, Oral Medicine, Oral Pathology**, [S.l.], v. 66, n. 2, p. 243-248, aug. 1988.

FRIEDLANDER, A. H.; SWERDLOFF, M. Transantral odontoma. **Oral Surgery, Oral Medicine, Oral Pathology**, [S.l.], v. 46, n. 6, p. 772-775, dec. 1978.

GOUVÊA *et al.* Cementoblastoma: oito novos casos, revisão da literatura e considerações sobre melhor manejo clínico. **Revista da Associação Paulista de Cirurgios Dentistas**, [S.l.], v. 70, n. 1, p. 88-94, apr./jan. 2016.

GRANT M. J.; BOOTH, A. A typology of reviews: an analysis of 14 review types and associated methodologies. **Health Information and Libraries Journal**, [S.l.], v. 26, n. 1, p. -91-108, may./may. 2009.

GUILLEN-RIVERA, G. J. G.; ORTEGA-PERTUZ, A. I; SUAREZ, M. L. E. Fibromixoma odontogénico agresivo en maxila: Abordaje Quirúrgico. **International Journal Of Odontostomatology**, [S.l.], v. 13, n. 1, p. 58-63, marzo. 2019.

IASP Terminology. International Association for the Study of Pain IASP. Washington, 2021. Disponível em: https://www.iasppain.org/resources/terminology/#:~:text=NOCICEPTIVE%20PAIN*,to%20contrast%20with%20neuropathic%20pain. Acessado em: 22 jun. 2022.

JANET, L. *et al.* Cementoblastoma benigno. Reporte de un caso. **Acta Odontológica Venezolana, Venezuela**, v. 37, n. 1, p. 1-11, enero. 1999.

JORGE-BOOS, F. B. D. *et al.* **Radical management of solid ameloblastoma of the mandible**: Report of a case with 5-year follow-up. **Head Neck Oncol**, [S.l.], v. 6, n. 4, p. 1-4, jul. 2014.

KANNAN, P. *et al.* Efficacy of physical therapy interventions on quality of life and upper quadrant pain severity in women with post-mastectomy pain syndrome: a systematic review and meta-analysis. **Quality of Life Research**, [S.l.], v. 31, n. 1, p. 951–973, jun./jun. 2022.

KELPPE, J. *et al.* Ameloblastoma: a retrospective single institute study of 34 subjects. *Acta Odontologica Scandinavica*, [S.l.], v. 77, n. 1, p. 82-87, may./nov. 2018.

KRAMER, I.R.; PINDBORG, J. J.; SHEAR, M. The WHO Histological typing of odontogenic tumours. A commentary on the second edition. **Cancer**, [S.l.], v. 70, n. 12, p. 2988-2994, dec. 1992.

KREPPEL, M.; ZÖLLER, J. Ameloblastoma-Clinical, radiological, and therapeutic findings. **Oral Diseases**, [S.l.], v. 24, n. 1-2, p. 63-66, jun./jun. 2018.

LEE, S. F. *et al.* No ordinary Back Pain: malignant spinal cord compression. *The American Journal Of Medicine*, [S.l.], v. 131, n. 7, p. 772-774, jul. 2018.

MACDONALD-JANKOWSKI, D. S. *et al.* Ameloblastoma in the Hong Kong Chinese. Part 1: systematic review and clinical presentation. **Dentomaxillofacial Radiology**, [S.l.], v. 33, n. 2, p. 71-82, jul./mar. 2004.

MACFARLANE, T. V. *et al.* Head and neck cancer pain: systematic review of prevalence and associated factors. **Journal Of Oral And Maxillofacial Research**, [S.l.], v. 3, n. 1, p. 1-20, feb. 2012.

MAJI, S.; GHOSH, I. Ameloblastic Fibrosarcoma in Pregnancy: an unreported entity!. **Indian Journal Of Surgical Oncology**, [S.l.], v. 10, n. 1, p. 180-183, nov. 2018.

MARIN, C.; DAVE, M.; HUNTER, K. D. Malignant odontogenic tumours: a systematic review of cases reported in literature. **Frontiers In Oral Health**, [S.l.], v. 2, n. 2, p. 1-16, nov. 2021.

MARIN, C.; DAVE, M.; HUNTER, K. D. Malignant odontogenic tumours: a systematic review of cases reported in literature. **Frontiers In Oral Health**, [S.l.], v. 2, n. 2, p. 1-16, nov. 2021.

MEHNGI, R. *et al.* Clinical and histopathological analysis of odontogenic tumors in institution—a 10 years retrospective study. **The Journal of Contemporary Dental Practice**, [S.l.], v. 19, n. 10, p. 1288-1292, oct. 2018.

MENDONÇA, J. C. G. *et al.* Odontoma complexo gigante em corpo de mandíbula: relato de Caso. **Revista de Cirurgia e Traumatologia Buco-maxilo- Facial**, Camaragibe, v. 9, n. 2, p. 67 - 72, abr./jun. 2009.

MIRANDA, F. V. *et al.* Cementoblastoma: relato de caso. **Archives Of Health Investigation**, [S.l.], v. 7, n. 10, p. 435-438, apr./dec. 2018.

MOHR, B. *et al.* Recurrent squamous odontogenic tumor: a case report and review of the literature. **Oncology Letters**, [S.l.], v. 10, n. 5, p. 2713-2722, 25 sept./aug. 2015.

MORAES, F. B. *et al.* Ameloblastoma: a clinical and therapeutic analysis on six cases. **Revista Brasileira de Ortopedia (English Edition)**, [S.l.], v. 49, n. 3, p. 305-308, may./may. 2014.

MOSQUEDA-TAYLOR, A. *et al.* Odontogenic tumors in Mexico. **Oral Surgery, Oral Medicine, Oral Pathology, Oral Radiology, And Endodontology**, [S.l.], v. 84, n. 6, p. 672-675, dec. 1997.

NAI, G. S.; GROSSO, R. N. Fine-needle aspiration biopsy of ameloblastic carcinoma of the mandible: a case report. **Brazilian Dental Journal**, [S.l.], v. 22, n. 3, p. 254-257, mar. 2011.

NALABOLU, G. R. K. *et al.* Epidemiological study of odontogenic tumours: an institutional experience. **Journal Of Infection And Public Health**, [S.l.], v. 10, n. 3, p. 324-330, jan./may. 2017.

NAVARRO, D. M.; DÁVALOS, C. I. P. Impactación por odontoma en asociación con alteración de la fórmula dentaria. **Revista Cubana Estomatología**, [S.l.], v. 49, n. 4, p. 321-327, ago/sept. 2012.

NGAMKHAM, S.; HOLDEN, J.; SMITH, E. L. A Systematic review: mindfulness intervention for cancer-related pain. **Asia-Pacific Journal Of Oncology Nursing**, [S.l.], v. 6, n. 2, p. 161-169, apr. 2019.

OKOH, D. S. *et al.* Descriptive epidemiology of odontogenic tumors in Nigeria: an african oral pathology consortium research multicenter study. **Nigerian Journal Of Clinical Practice**, [S.l.], v. 23, n. 12, p. 1695, dec. 2020.

OLIVATI, F. N. *et al.* Tratamento conservador e preservação de oito meses de ameloblastoma de mandíbula: Relato de Caso. **Odonto**. [S.l.], v. 19, n. 38, p. 61- 69, jul./dez. 2011.

OLIVEIRA, K. G. *et al.* Influence of pain severity on the quality of life in patients with head and neck cancer before antineoplastic therapy. **Bmc Cancer**, [S.l.], v. 14, n. 1, p. 1-8, jan. 2014.

ØYRI, H.; LARHEIM, T.; BJØRNLAND, T. Poster 26: central odontogenic fibroma of the mandible. **Journal Of Oral And Maxillofacial Surgery**, [S.l.], v. 69, n. 9, p. 67-68, sept. 2011.

PADMANABHAN, M. Y.; PANDEY, R. K.; APARNA, R. Erupted composite odontoma associated with malformed teeth – unusual dental aberrations following maxillofacial trauma. **Romanian Journal Of Morphology And Embryology**, [S.l.], v. 54, n. 4, p. 1153-1156, apr. 2013.

PARK, J. C. *et al.* Giant complex odontoma in the posterior mandible: A case report and literature review. **Imaging Science In Dentistry**, [S.l.], v. 48, n. 4, p. 289- 293, dec. 2018.

PHILIPSEN, H. P.; REICHART, P. A. Classification of odontogenic tumours. A historical review. **Journal Of Oral Pathology And Medicine**, [S.l.], v. 35, n. 9, p. 525-529, may. 2006.

POURDANESH, F. *et al.* Ameloblastic Fibrosarcoma of the Mandible With Distant Metastases. **Journal Of Oral And Maxillofacial Surgery**, [S.l.], v. 73, n. 10, p. 1-7, may./out. 2015.

POZO, J.; YAÑEZ, J. E. Ameloblastoma uniuquístico, bases del tratamiento conservador. Presentación de caso clínico y actualización de la bibliografía. **Revista Española de Cirugía Oral y Maxilofacial**, [S.l.], v. 33, n. 2, p. 88-92, oct./enero. 2011.

RALDI, F. V. *et al.* Tratamento de ameloblastoma. **Revista Gaúcha de Odontologia**, Porto Alegre, v. 58, n.1, p. 123-126, jan./mar. 2010.

RAMESH, V. *et al.* Odontogenic myxoma of the maxilla – a case report. **Journal of International Oral Health**, [S.l.], v. 3, n. 1, p. 60-61, feb. 2011.

RANZI, C. *et al.* Effects of exercises on pain and functional capacity in hospitalized cancer patients. **Brazilian Journal Of Pain**, [S.l.], v. 2, n. 3, p. 2-3, jul./sept. 2019.

- REICHART, P. A.; PHILIPSEN, H. P. Odontogenic tumors and allied lesions. United Kingdom: **Quintessence publishing**, 2004.
- REYES-GIBBY, C. C. *et al.* Survival patterns in squamous cell carcinoma of the head and neck: pain as an independent prognostic factor for survival. **The Journal Of Pain**, [S.l.], v. 15, n. 10, p. 1015-1022, oct./2014.
- RIEHELMMANN, H. *et al.* Functional outcomes in head and neck cancer patients. **Cancers**, [S.l.], v. 14, n. 9, p. 2135, mar./apr. 2022.
- RUSSELL, C. L. An overview of the integrative research review. **Progress in transplantation**, [S.l.], v. 15, n. 1, p. 8-13, apr. 2005.
- SANTOS, C. M. C.; PIMENTA, C. A. M.; NOBRE, M. R. C. estratégia pico para a construção da pergunta de pesquisa e busca de evidências. **Revista Latino-americana de Enfermagem**, [S.l.], v. 15, n. 3, p. 1-4, mai-jun. 2007.
- SAGHRAVANI, N. *et al.* Odontogenic tumors in an Iranian population: a 30- year evaluation. **Journal Of Oral Science**, [S.l.], v. 52, n. 3, p. 391-396, sept. 2010.
- SALGADO, H.; MESQUITA, P. Central odontogenic fibroma of the maxilla – A case report. **Revista Portuguesa de Estomatologia, Medicina Dentária e Cirurgia Maxilofacial**, [S.l.], v. 55, n. 1, p. 49-54, oct./jan. 2014.
- SAMMARTINO, G. *et al.* Effectiveness of a new decisional algorithm in managing mandibular ameloblastomas: a 10-years experience. **British Journal Of Oral And Maxillofacial Surgery**, [S.l.], v. 45, n. 4, p. 306-310, aug./jun. 2007.
- SCARBOROUGH, B. M.; SMITH, C. B. Optimal pain management for patients with cancer in the modern era. **CA Cancer J Clin**, [S.l.]: v. 68, n. 3, p. 182-196, may. 2018.
- SELMANI, Z. *et al.* Cemento-ossifying fibroma of the ethmoidal sinus in a child presenting with isolated pain in the nasal region. **Journal Of Craniofacial Surgery**, [S.l.], v. 15, n. 2, p. 215-217, mar. 2004.
- SERVATO, J. P. S. *et al.* Odontogenic tumours: 240 cases diagnosed over 31years at a brazilian university and a review of international literature. **International Journal Of Oral And Maxillofacial Surgery**, [S.l.], v. 42, n. 2, p. 288-293, feb. 2013.
- SHARMA, Y.; MISHRA, G.; PARIKH, V. Quality of life in head and neck cancer patients. **Indian Journal Of Otolaryngology And Head & Neck Surgery**, [S.l.], v. 71, n. 1, p. 927-932, nov./feb. 2019.

SILVA, L. P. S. *et al.* Global frequency of benign and malignant odontogenic tumors according to the 2005 WHO classification. *Jordi - Journal Of Oral Diagnosis*, [S.l.], v. 2, n. 1, p. 1-8, apr./aug. 2017.

SIMON, E. N. M. *et al.* Odontogenic myxoma: a clinicopathological study of 33 cases. *International Journal Of Oral And Maxillofacial Surgery*, [S.l.], v. 33, n. 4, p. 333-337, jun. 2004.

SIMON, E. N. M. *et al.* Odontogenic myxoma: a clinicopathological study of 33 cases. *International Journal Of Oral And Maxillofacial Surgery*, [S.l.], v. 33, n. 4, p. 333-337, jun. 2004.

SLOOTWEG, P. J. Update on tooth formation mimicking odontogenic neoplasia. *Head And Neck Pathology*, [S.l.], v. 1, n. 1, p. 94-98, jun./nov. 2007.

SMITH, E. J. Advances in understanding nociception and neuropathic pain. *Journal Of Neurology*, [S.l.], v. 265, n. 2, p. 231-238, oct. 2017.

SMOJVER, I. *et al.* Multidisciplinary approach to rehabilitation after tumor resective jaw surgery: a 9-year follow-up. *Case Reports In Dentistry*, [S.l.], v. 2020, p. 1-6, apr./dec. 2020.

SOLOMON, L. R. Functional vitamin B12 deficiency in advanced malignancy: implications for the management of neuropathy and neuropathic pain. *Supportive Care In Cancer*, [S.l.], v. 24, n. 8, p. 3489-3494, mar. 2016.

SOLUK-TEKKESIN, M.; WRIGH, J. M. The world health organization classification of odontogenic lesions: a summary of the changes of the 2022 (5th) edition. *Türk patoloji dergisi*, [S.l.], v. 38, v. 2, p. 168-184, apr./apr. 2022.

SOUZA, M. T.; SILVA, M. D.; CARVALHO, R. Integrative review: what is it? how to do it?. *Einstein (São Paulo)*, [S.l.], v. 8, n. 1, p. 102-106, mar. 2010.

SUMER, M. *et al.* Benign cementoblastoma: a case report. *Medicina oral, patologiua oral y cirugiua bucal*, [S.l.], v. 11, n. 6, p. 483-485, mar./jun. 2006.

TARRAGÓ, J. D, M. *et al.* Mixoma odontogénico, un reto para el diagnóstico. *Revista Cubana de Estomatologia*, Havana, v. 45 n. 3, p. 1-7, jul./dic. 2008.

TEKKESIN, M. S. *et al.* Odontogenic lesions in a pediatric population: review of the literature and presentation of 745 cases. *International Journal Of Pediatric Otorhinolaryngology*, [S.l.], v. 86, n. 1, p. 196-199, jul. 2016.

TITINCHI, F. H. *et al.* Odontogenic myxoma: a clinicopathological study in a south african population. **Journal Of Oral Pathology & Medicine**, [S.l.], v. 45, n. 8, p. 599-604, jan. 2016.

TRAJKOVIĆ, M. K. *et al.* Ameloblastoma of the Lower Jaw: a case report. **Acta Facultatis Medicae Naissensis**, [S.l.], v. 33, n. 3, p. 227-232, 1 sept. 2016.

TUZUM, M. Ş. Orofacial pain associated with an infected complex odontome. Case report. **Australian Dental Journal**, [S.l.], v. 35, n. 4, p. 352-354, aug. 1990.

UEYAMA, Y.; TSUKAMOTO, G.; MATSUMURA, T. Gigantic ameloblastoma of the mandible complicating hypoproteinemia: case report. **Journal Of Cranio-Maxillofacial Surgery**, [S.l.], v. 23, n. 1, p. 47-49, feb. 1995.

VALLS, A. *et al.* Manejo quirúrgico del ameloblastoma. **Revista Española de Cirugía Oral y Maxilofacial**, [S.l.], v. 34, n. 3, p. 98-104, nov./abr. 2012.

VAN DEN BEUKEN-VAN EVERDINGEN, M. V. *et al.* Update on Prevalence of pain in patients with cancer: systematic review and meta-analysis. **Journal Of Pain And Symptom Management**, [S.l.], v. 51, n. 6, p. 1070-1090, sept./dec. 2016.

VEIGA, R. V. Reconstrução mandibular utilizando enxerto costochondral após exérese de mixoma odontogênico: revisão de literatura e relato de caso. 2012. 59 f. Monografia (Especialização) - Curso de Especialização em Cirurgia e Traumatologia Buco-Maxilo-Facial., Departamento de Odontologia, Universidade Federal de Minas Gerais, Belo Horizonte, 2012.

VERDEJA, R.; STAUFFER, E.; LOMBARDI, T. Unusual presentation of clear cell odontogenic carcinoma: case report and literature review. **Diagnostics**, [S.l.], v. 12, n. 4, p. 1019, apr. 2022.

WRIGHT, J. M.; TEKKEŞİN, M. S. Odontogenic tumors. where are we in 2017? **Journal Of Istanbul University Faculty Of Dentistry**, [S.l.], v. 51, n. 1, p. 10-30, jul./aug. 2017.

YAO, C. *et al.* Clinical evidence for the effects of manual therapy on cancer pain: a systematic review and meta-analysis. **Evidence-Based Complementary And Alternative Medicine**, [S.l.], v. 2021, p. 1-14, feb. 2021.

ZAJĄCZKOWSKA, R. Perioperative immunosuppression and risk of cancer progression: the impact of opioids on pain management. **Pain Research And Management**, [S.l.], v. 2018, p. 1-8, may./sept. 2018.

ZIA, M.; ARSHAD, A.; ZAHEER, Z. Central odontogenic fibroma: a case report. **Cureus**, [S.l.], v. 4, n. 10, p. 1-11, mar./abr. 2018.