



**UNIVERSIDADE ESTADUAL DA PARAÍBA
CAMPUS VIII – PROFESSORA MARIA DA PENHA
CENTRO DE CIÊNCIAS, TECNOLOGIA E SAÚDE – CCTS
DEPARTAMENTO DE ODONTOLOGIA
CURSO DE ODONTOLOGIA**

RILSON RAFAEL DE SOUZA SILVA

TRATAMENTO CIRÚRGICO DE AMELOBLASTOMA: RELATO DE CASO

ARARUNA – PB

2023

RILSON RAFAEL DE SOUZA SILVA

TRATAMENTO CIRÚRGICO DE AMELOBLASTOMA: RELATO DE CASO

Trabalho de Conclusão de Curso apresentado à Coordenação do Curso de Odontologia da Universidade Estadual da Paraíba, como requisito parcial à obtenção do título de graduado em Odontologia.

Área de Concentração: Cirurgia e Traumatologia bucomaxilofacial

Orientador: Prof. Dr. Anderson Maikon de Souza Santos

ARARUNA – PB

2023

É expressamente proibido a comercialização deste documento, tanto na forma impressa como eletrônica. Sua reprodução total ou parcial é permitida exclusivamente para fins acadêmicos e científicos, desde que na reprodução figure a identificação do autor, título, instituição e ano do trabalho.

S586t Silva, Rilson Rafael de Souza.
Tratamento cirúrgico de ameloblastoma [manuscrito] : relato de caso / Rilson Rafael de Souza Silva. - 2023.
21 p. : il. colorido.
Digitado.
Trabalho de Conclusão de Curso (Graduação em Odontologia) - Universidade Estadual da Paraíba, Centro de Ciências, Tecnologia e Saúde, 2023.
"Orientação : Prof. Dr. Anderson Maikon de Souza Santos, Coordenação do Curso de Odontologia - CCTS. "
1. Cirurgia. 2. Tumores. 3. Osteotomia. I. Título
21. ed. CDD 617.605

RILSON RAFAEL DE SOUZA SILVA


TRATAMENTO CIRÚRGICO DE AMELOBLASTOMA: RELATO DE CASO

Trabalho de Conclusão de Curso apresentado à Coordenação do Curso de Odontologia da Universidade Estadual da Paraíba, como requisito parcial à obtenção do título de graduado em Odontologia.


Área de Concentração: Cirurgia e Traumatologia bucomaxilofacial

Aprovado em: 18/10/2023


BANCA EXAMINADORA



Prof. Dr. Anderson Maikon de Souza Santos (Orientador)
Universidade Estadual da Paraíba (UEPB)



Prof. Esp. Lucas Emmanuell de Moraes Neves
Universidade Estadual da Paraíba (UEPB)



Prof. Me. Bruno da Silva Mesquita
Universidade Estadual da Paraíba (UEPB)

“Consagre ao Senhor tudo o que você faz, e os seus planos serão bem-sucedidos.”

Provérbios 16:3

LISTA DE ILUSTRAÇÕES

Figura 1 - Exame físico intraoral evidenciando expansão da cortical óssea.	11
Figura 2 - Radiografia panorâmica pré-operatória.....	11
Figura 3 - Fotos transoperatórias demonstrando a ressecção marginal da lesão seguida de osteotomia periférica.....	12
Figura 4 - Fotos transoperatórias demonstrando a remoção da peça, as extrações múltiplas dos elementos 37, 34, 41 e 42, e a sutura final.	12
Figura 5 - Um mês de pós-operatório.....	13

LISTA DE SIGLAS

HULW	Hospital Universitário Lauro Wanderley
TCFC	Tomografia Computadorizada de Feixe Cônico
BMF	Buco Maxilo-facial

SUMÁRIO

1 INTRODUÇÃO	8
2 RELATO DE CASO	10
3 DISCUSSÃO	13
4 CONCLUSÃO	16
REFERÊNCIAS.....	17

TRATAMENTO CIRÚRGICO DE AMELOBLASTOMA: RELATO DE CASO

SURGICAL TREATMENT OF AMELOBLASTOMA: CASE REPORT

Rilson Rafael de Souza Silva¹
Anderson Maikon de Souza Santos²

RESUMO

Introdução: Os ameloblastomas são tumores de crescimento lentos, localmente invasivos e podem ocorrer em qualquer região da maxila e mandíbula, sendo sua maior prevalência ocorrendo em mandíbula. **Objetivo:** Relatar a conduta clínica-cirúrgica diante de um quadro de ameloblastoma em região anterior de mandíbula. **Relato de caso:** Paciente do sexo feminino, 51 anos compareceu ao Hospital Universitário Lauro Wanderley, João Pessoa – PB com hipótese diagnóstica de ameloblastoma. Ao exame clínico extra oral pode-se observar discreto aumento de volume e assimetria facial do lado esquerdo da mandíbula. No exame intra oral foi possível visualizar expansão da cortical óssea no local. A paciente foi submetida à realização de radiografia panorâmica, onde foi possível observar imagens radiolúcidas com loculações similares a “favo de mel” na mandíbula. Foi realizada biópsia incisiva, sem intercorrências ou complicações, e os cortes histológicos encaminhados para análise. O laudo histopatológico confirmou o diagnóstico de ameloblastoma. A cirurgia foi realizada sob anestesia geral, sendo realizada intubação nasotraqueal. Foi realizada a ressecção marginal seguida de remoção da peça com cinzel reto e martelo. Após foi efetuado a osteotomia periférica, seguida da extração múltipla dos dentes 37, 34, 41 e 42. **Discussão:** A paciente se enquadra no perfil epidemiológico no que se refere a idade e incidência, indo de acordo com o que diz a literatura, em que o ameloblastoma é encontrado em pacientes entre terceira ou sexta décadas de vida, e maior prevalência na mandíbula. No caso citado foi realizada a ressecção marginal, indo de acordo com o que preconiza a literatura. **Conclusão:** Devido seu poder infiltrativo e sua alta taxa de recidiva, o tratamento cirúrgico ideal para o ameloblastoma convencional é a ressecção, sendo a ressecção marginal uma ótima modalidade de tratamento, pois há a remoção total do tumor com margem de segurança de 1 cm a 1,5 cm além dos limites da lesão, preservando a continuidade óssea.

Palavras-chave: Ameloblastoma; Ressecção marginal; Osteotomia periférica.

ABSTRACT

Introduction: Ameloblastomas are slow-growing, locally invasive tumors that can occur in any region of the maxilla and mandible, with the highest prevalence occurring in the mandible. **Objective:** To report the clinical-surgical management of an ameloblastoma in the anterior region of the mandible. **Case report:** Female patient, 51 years old, attended the Lauro Wanderley University Hospital, João Pessoa – PB with a diagnostic hypothesis of ameloblastoma. On extraoral clinical examination, a slight increase in volume and facial asymmetry on the left side of the mandible can be observed. During intraoral examination, it was possible to visualize expansion of the cortical bone at the site. The patient underwent a panoramic x-ray, where it was possible to observe radiolucent images

¹Graduando em Odontologia pela UEPB, Campus VIII. E-mail: rilson.silva@aluno.uepb.edu.br

²Docente do curso de Odontologia da UEPB, Campus VIII. E-mail: ams.santos@servidor.uepb.edu.br

with loculations similar to “honeycomb” in the mandible. An incisional biopsy was performed, without complications or complications, and the histological sections were sent for analysis. The histopathological report confirmed the diagnosis of ameloblastoma. The surgery was performed under general anesthesia, with nasotracheal intubation being performed. Marginal resection was performed followed by removal of the piece with a straight chisel and hammer. Afterwards, peripheral osteotomy was performed, followed by multiple extraction of teeth 37, 34, 41 and 42.

Discussion: The patient fits the epidemiological profile in terms of age and incidence, in accordance with what the literature says, in that ameloblastoma is found in patients between the third and sixth decades of life, and is most prevalent in the mandible. In the case mentioned, marginal resection was performed, in accordance with what is recommended in the literature. **Conclusion:** Due to its infiltrative power and high recurrence rate, the ideal surgical treatment for conventional ameloblastoma is resection, with marginal resection being an excellent treatment modality, as there is total removal of the tumor with a safety margin of 1 cm to 1.5 cm beyond the limits of the lesion, preserving bone continuity.

Keywords: Ameloblastoma; Marginal resection; Peripheral osteotomy.

1 INTRODUÇÃO

Os tumores odontogênicos epiteliais são compostos por epitélio odontogênico sem a participação de ectomesênquima. Diversos tumores distintivamente diferentes são incluídos nesse grupo; o ameloblastoma é o mais importante e o mais comum deles. Sua frequência relativa se iguala à frequência combinada de todos os outros tumores odontogênicos, excluindo os odontomas (GOMES *et al.*, 2006; NEVILLE *et al.*, 2016).

Os ameloblastomas podem surgir dos restos da lâmina dentária, de um órgão do esmalte em desenvolvimento, do revestimento epitelial de um cisto odontogênico, ou das células basais da mucosa oral (NEVILLE *et al.*, 2016).

De acordo com Melo *et al.* (2016), o ameloblastoma pode ocorrer em qualquer região da maxila e mandíbula. No entanto, estudos demonstram que 99,1% dos casos ocorrem na mandíbula, com destaque na região do corpo, ramo e ângulo. O tumor é mais comum em pacientes entre 30 e 60 anos de idade, sendo muito raro em pacientes pediátricos. Sem preferência por raça, a frequência da lesão é praticamente a mesma entre homens e mulheres, entretanto, o tumor ainda é mais comum no sexo masculino (MOTA; MOTA, 2019).

Os ameloblastomas são tumores de crescimento lentos, localmente invasivos, que apresentam um curso benigno na maior parte dos casos. De acordo com a nova classificação da Organização Mundial da Saúde (OMS) para as Lesões

Odontogênicas, o ameloblastoma apresenta-se em subtipos diferentes: 1. Unicístico; 2. Extraósseo/periférico; 3. Convencional, a neoplasia odontogênica mais comum; 4. Adenoide, única nova adição nas lesões odontogênicas e representa a mudança mais importante; 5. Metastático, definido como um ameloblastoma que possui metástase, apesar de sua aparência histopatológica benigna (NEVILLE *et al.*, 2016; SOLUK-TEKKESIN; WRIGHT, 2022).

Segundo Mota *et al.*, (2019), os ameloblastomas são geralmente assintomáticos, podendo ser encontrados em exames de rotina, como as radiografias. Outrossim, são tumores localmente invasivos e podem ocasionar o rompimento das corticais ósseas. O diagnóstico é baseado no histopatológico e nos achados radiográficos (BIANCHI *et al.*, 2013).

De acordo com a literatura, a base para o tratamento do ameloblastoma é a cirurgia, que varia desde o tratamento menos invasivo, como a enucleação e/ou curetagem, até a ressecção ampla. Além desse tratamento base, outras modalidades terapêuticas adjuvantes são relatadas, como a crioterapia, solução de Carnoy e a radioterapia (MENDENHALL *et al.*, 2007; NAIDU *et al.*, 2014; REZENDE *et al.*, 2014; SHI *et al.*, 2021).

Os tratamentos menos invasivos apresentam-se como formas menos mórbidas para os pacientes, possibilitando melhor qualidade de vida, embora produzam taxas de recorrência de até 55% (KREPPEL; ZÖLLER, 2018; RALDI *et al.*, 2010; VERLINGUE *et al.*, 2021).

Os tratamentos mais invasivos apresentam baixas taxas de recidivas e geralmente constituem o tratamento definitivo. Os problemas estéticos, fonéticos e funcionais devem ser avaliados na escolha da terapia, pois a remoção da massa tumoral com margem de segurança pode custar ao paciente uma deformidade facial com conseqüente alteração estética e funcional (RALDI *et al.*, 2010; VERLINGUE *et al.*, 2021).

Dependendo da localização e da extensão da lesão, a excisão ampla pode implicar maxilectomia parcial com prótese, mandibulectomia marginal ou segmentar e reconstrução osteomiocutânea com retalho livre. Reabilitar o paciente mutilado oralmente é um desafio em razão à devolução da saúde, estética, fonética e função perdida. Para reabilitar esse tipo de paciente podem ser usados enxertos ósseos, placas de metais e outros materiais aloplásticos (MENDENHALL *et al.*, 2007; MOTA; MOTA, 2019; SIQUEIRA *et al.*, 2019).

Apesar de várias formas de tratamento já terem sido largamente debatidas na literatura, ainda não há um consenso sobre qual seria a mais indicada. Um dos motivos para essa controvérsia é o fato de essa neoplasia ser uma lesão com alto poder infiltrativo dentro das trabéculas ósseas, o que dificulta a visualização adequada de seus limites em exames de imagem. Por tal razão, é necessário o uso de exames mais específicos, como a tomografia computadorizada, devido as suas vantagens em comparação à radiografia panorâmica (MELO *et al.*, 2016; KREPPEL; ZÖLLER, 2018).

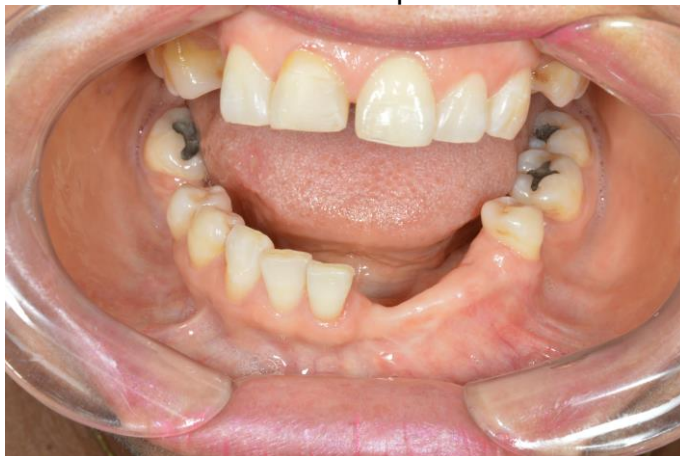Diante do exposto, o objetivo deste trabalho visa relatar a conduta clínica-cirúrgica diante de um quadro de ameloblastoma acometendo a região anterior de mandíbula, abordando suas características clínicas e tratamento cirúrgico.

2 RELATO DE CASO

Paciente, sexo feminino, 51 anos, compareceu ao Hospital Universitário Lauro Wanderley (HULW), em João Pessoa – PB, com lesão em região anterior de mandíbula com hipótese diagnóstica de ameloblastoma. A paciente relatava hipertensão arterial controlada com medicamentos e negava alergias. Ao exame clínico extraoral pode-se observar discreto aumento de volume e assimetria facial do lado esquerdo da mandíbula. Já no exame intraoral foi possível visualizar expansão da cortical óssea no local (FIGURA 1).

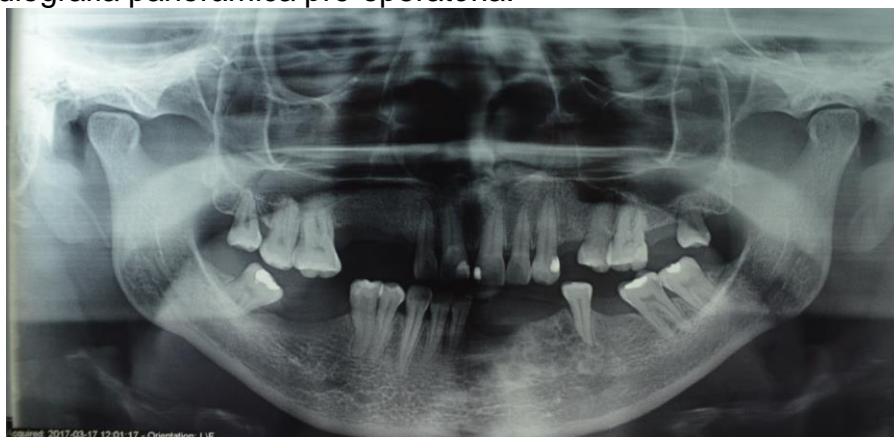
Paciente relatou ter realizado anteriormente cirurgia para remoção da lesão, mas após surgimento de um “caroço na boca”, procurou um dentista que solicitou a realização de radiografia panorâmica e tomografia computadorizada de feixe cônico (TCFC). Após os exames foi identificada a recidiva da lesão. No HULW foi solicitada uma radiografia panorâmica, onde foi possível observar imagens radiolúcidas com loculações similares a “favo de mel” em região anterior esquerda da mandíbula (FIGURA 2).

Figura 1 - Exame físico intraoral evidenciando expansão da cortical óssea.



FONTE: Elaborado pelo autor, 2023.

Figura 2 - Radiografia panorâmica pré-operatória.



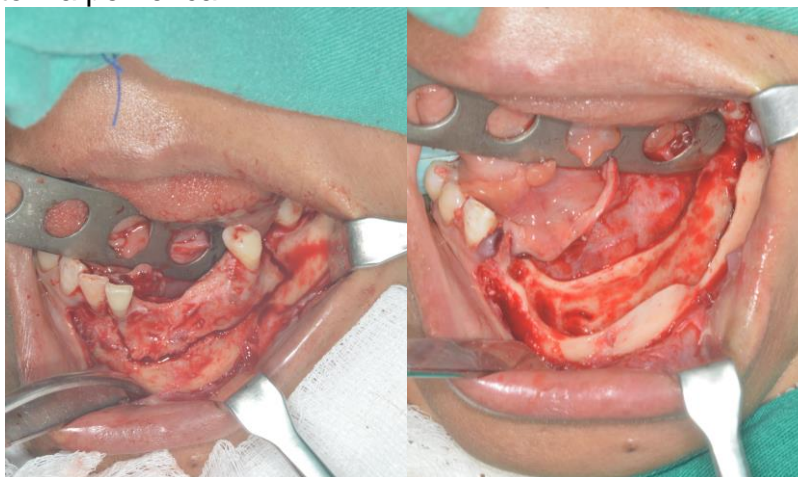
FONTE: Elaborado pelo autor, 2023.

Foi realizada uma biópsia incisional, a qual aconteceu sem intercorrências ou complicações. Após 7 dias da biópsia em mandíbula, a paciente retornou para remoção da sutura, sem presença de inflamação ou infecção na região e com a sutura em posição. A peça foi encaminhada para análise histopatológica e o resultado do exame confirmou o diagnóstico de ameloblastoma. A paciente foi então encaminhada para o setor de residência Buco Maxilo-facial (BMF) para remoção da lesão.

No pré-operatório foi administrado 1g de cefazolina e 10mg de dexametasona por via endovenosa. A paciente foi operada sob anestesia geral, sendo realizada intubação nasotraqueal. Na cirurgia foi executado um acesso intraoral de Newman com incisão relaxante anterior e posterior. Em seguida foi realizada a osteotomia para a realização da ressecção marginal, com broca 702, seguida da remoção da

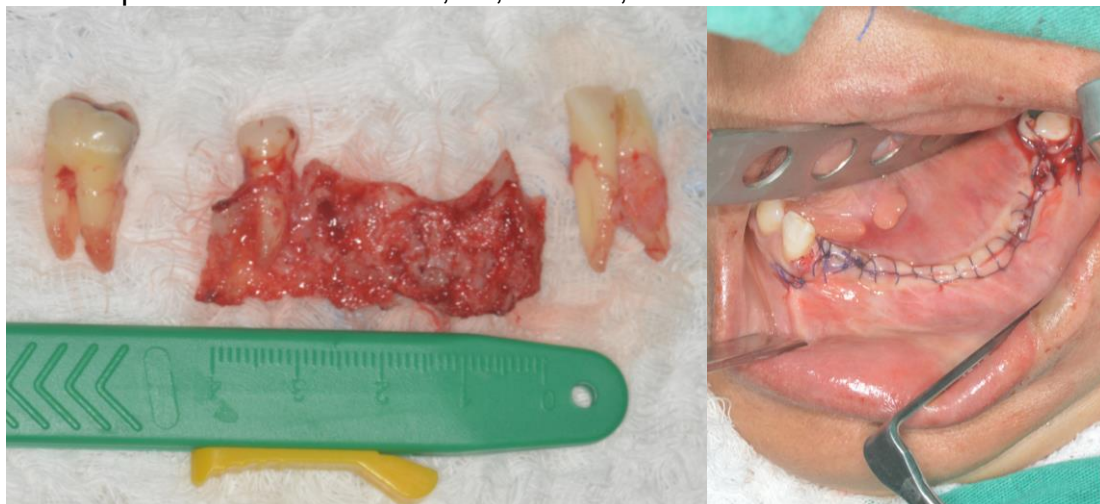
peça com cinzel reto e martelo. O fragmento da peça mediu 4cm em sua extensão. Após, foi efetuado a oosteotomia periférica com broca maxicut em peça reta, finalizada com a extração múltiplas dos dentes 37, 34, 41 e 42 e sutura contínua festonada (FIGURAS 3 e 4).

Figura 3 - Fotos transoperatórias demonstrando a ressecção marginal da lesão seguida de osteotomia periférica.



FONTE: Elaborado pelo autor, 2023.

Figura 4 - Fotos transoperatórias demonstrando a remoção da peça, as extrações múltiplas dos elementos 37, 34, 41 e 42, e a sutura final.

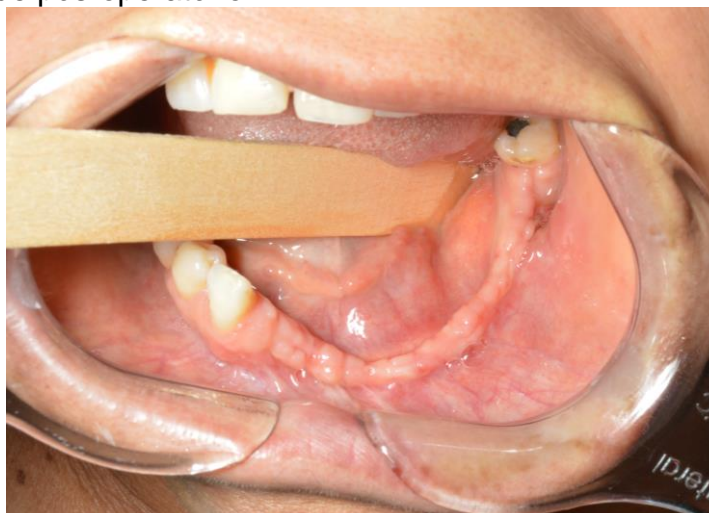


FONTE: Elaborado pelo autor, 2023.

Durante o processo cirúrgico, houve uma complicação de abrasão no lábio inferior, sendo o trauma ocasionado pela haste da broca de peça reta. No pós-operatório foi mantida a prescrição do antibiótico cefazolina 1g em nível hospitalar. Além disso, após a cirurgia, foi prescrito amoxicilina 500mg de 8/8 horas, por 5 dias,

bochecho com clorexidina a 0,12%, nimesulida 100mg de 12/12 horas como anti-inflamatório e dipirona 500mg de 6/6 horas para alívio da dor. A paciente retornou após um mês com boa cicatrização da ferida cirúrgica, ausência de infecção e inflamação e bom estado geral (FIGURA 5). Paciente segue em acompanhamento, previsto até o 5º ano após a cirurgia.

Figura 5 - Um mês de pós-operatório.



FONTE: Elaborado pelo autor, 2023.

3 DISCUSSÃO

Os ameloblastomas correspondem a aproximadamente 1% de todos os cistos e tumores odontogênicos, possuindo maior incidência na mandíbula, sendo encontrado em pacientes na terceira ou sexta décadas de vida. Para diagnosticar uma lesão de ameloblastoma, devem ser levados em consideração o histórico clínico, exame físico e achados histopatológicos a partir da biópsia do local. (KREPPEL; ZÖLLER, 2018; MOTA; MOTA, 2019; MUNIZ *et al.*, 2014). O presente caso condiz com os estudos citados, a paciente foi diagnosticada inicialmente aos 47 anos, apresentando recidiva da lesão aos 51 anos, com a neoplasia acometendo a região anterior da mandíbula.

Ao exame clínico, o ameloblastoma é na maioria das vezes assintomático, sendo caracterizado por um crescimento lento, localmente invasivo, podendo levar a uma expansão da cortical óssea, assimetria facial, reabsorção de dentes próximos à neoplasia e maloclusão (GOMES *et al.*, 2006; HAGE *et al.*, 2023; MENDENHALL *et al.*, 2007; MOTA; MOTA, 2019; MUNIZ *et al.*, 2014). O caso citado apresentou

aumento de volume e discreta assimetria facial no lado esquerdo da mandíbula, condizendo com a literatura.

Essa neoplasia normalmente apresenta padrão radiográfico de lesões multicísticas radiolúcidas, com limites bem definidos de forma semelhante a “favos de mel”, quando loculações pequenas, ou “bolhas de sabão”, quando loculações grandes. Embora os padrões radiográficos sejam característicos, o diagnóstico definitivo de ameloblastoma é alcançado a partir do laudo histopatológico obtido com a biópsia incisional do local da lesão (BIANCHI *et al.*, 2013; EFFIOM *et al.*, 2018; MELO *et al.*, 2016; RALDI *et al.*, 2010). No relato de caso apresentado, foi observado aspecto radiográfico multilocular característico de ameloblastoma, sendo o diagnóstico final conseguido após laudo histopatológico definitivo.

Apesar de o ameloblastoma ser um tumor benigno, seu tratamento é difícil devido ao seu comportamento agressivo, o potencial de invasão local e tendência à recorrência. O tratamento do ameloblastoma consiste na aplicação de técnicas cirúrgicas menos invasivas ou radicais. Para a escolha da modalidade devem ser considerados fatores como taxa de recorrência da lesão, morbidade, recuperação estética e funcional, e a qualidade de vida do paciente após a realização do procedimento (CARVALHO E SOUZA *et al.*, 2015; HAGE *et al.*, 2023).

De acordo com Mota *et al.*, (2019), em métodos menos agressivos de tratamento há terapias como a curetagem e a enucleação do tumor, que proporcionam a proteção das margens teciduais. Já em métodos mais invasivos, existem terapias como a cirurgia radical e ressecção radical, em que podem ocorrer mutilações, a fim de evitar recidivas tumorais.

Nakamura *et al.*, (2002) e Melo *et al.*, (2016) divergem quanto a qual seria a abordagem de tratamento ideal ao ameloblastoma. O primeiro concluiu em seu estudo que abordagens menos invasivas são úteis como métodos de tratamento previsíveis que reduzem a necessidade de ressecção da mandíbula, aumentando as indicações para o tratamento conservador. Já Melo *et al.* (2016), relata que a taxa de recidiva de uma enucleação seguida de curetagem pode chegar a 90% na mandíbula e até 100% na maxila e que o tratamento conservador é contraindicado como tratamento definitivo, já que, em alguns casos, pode ocorrer a recidiva da lesão de forma agressiva.

Há um consenso atual entre os autores de que a opção cirúrgica ideal para as variantes multiloculares do ameloblastoma é a ressecção. A ressecção é mais

utilizada por conter baixas taxas de recidivas e promover remoção total do tumor, pois se emprega nessa técnica uma margem de segurança de 1 cm a 1,5 cm além dos limites da lesão. A ressecção marginal preserva o bordo inferior da mandíbula e previne a necessidade de uma reconstrução óssea complexa. A preservação de margens ósseas finas aumenta o risco de fratura e recorrência e impede a ressecção com margens seguras, que são fortemente recomendadas em lesões extensas (BIANCHI *et al.*, 2013; MELO *et al.*, 2016; REZENDE *et al.*, 2014; SHI *et al.*, 2021; VERLINGUE *et al.*, 2021). Indo de acordo com o que preconiza a literatura, no presente caso foi realizada a ressecção marginal com preservação da margem óssea.

A ressecção em bloco envolve a ressecção tumoral em bloco com ampla margem óssea seguida de reconstrução óssea imediata ou tardia do defeito cirúrgico com enxertos teciduais e reabilitação protética. Esse tratamento radical pode causar morbidades ao paciente, como a disfunção mastigatória, mutilação, deformidade facial e movimentos anormais mandibulares (EFFIOM *et al.*, 2018; GOMES *et al.*, 2006; SHI *et al.*, 2021; VERLINGUE *et al.*, 2021).

A escolha pelo tipo de reconstrução a ser empregada depende principalmente do tamanho do defeito. A reconstrução de uma mandibulectomia segmentar com enxerto ósseo imediato tem sido amplamente relatada. Embora resultados satisfatórios possam ser alcançados com esta técnica para pequenas reconstruções, segmentos mandibulares maiores que cinco centímetros tratados com enxertos ósseos convencionais tendem a um maior índice de complicações pós-operatórias (BIANCHI *et al.*, 2013; CATUNDA *et al.*, 2012).

Além dessas técnicas cirúrgicas, Gomes *et al.*, (2002) e Paiva *et al.*, (2010), relatam em seus trabalhos o uso de técnicas adjuvantes para o tratamento do ameloblastoma como o tratamento do leito com substâncias químicas, a solução de Carnoy; térmicas, a crioterapia; e físicas, a osteotomia, além da radioterapia.

A solução de Carnoy vem sendo muito utilizada no tratamento complementar da loja cirúrgica após remoção de lesões intraósseas do complexo maxilomandibular desde a década de 1980. A aplicação da solução de Carnoy promove uma necrose química superficial de até 1,5 mm² que elimina remanescentes teciduais do tumor, propiciando dessa forma uma redução das taxas de recorrência (CORRÊA; BRUST; JESUS, 2010; PAIVA *et al.*, 2010; VERLINGUE *et al.*, 2021).

No entanto, essa terapia adjuvante possui algumas desvantagens. Pogrel, (2013), relata em seu trabalho que a solução de Carnoy é neurotóxica e fixa quimicamente o nervo alveolar inferior ou nervo lingual se em contato por tempo superior a 2 minutos. Além disso, a solução de Carnoy contém clorofórmio em sua composição, classificado como substância cancerígena pela Agência de Proteção Ambiental dos Estados Unidos.

Já a crioterapia provoca basicamente morte celular na área tratada em decorrência da formação de cristais de gelo citolíticos; assim, o nitrogênio líquido deve ser aplicado logo depois da enucleação ou curetagem óssea na loja cirúrgica. Como vantagens a essa técnica são a fácil aplicação e conservação de uma extensa margem de osso sadio que pode ser desvitalizado, tornando os segmentos remanescentes matrizes para a deposição de osso novo. No entanto, as desvantagens incluem falta de um controle padronizado da temperatura alcançada em virtude da rápida evaporação do criógeno, extensa necrose no momento da aplicação, e, além disso, quando o osso é enfraquecido pela crioterapia pode haver risco de fratura patológica (COSTA; SOARES; BATISTA, 2011; LAUREANO FILHO et al., 2004; PAIVA et al., 2010; REZENDE et al., 2014).

No que concerne a radioterapia, Rezende *et al.*, (2014) relata em seu trabalho que esta técnica pode ser indicada para pacientes com recorrência operatória, para casos inoperáveis ou para idosos que não suportam a cirurgia convencional. Além disso, a radioterapia só deve ser realizada em casos de lesões com grande comprometimento dos tecidos moles.

A osteotomia periférica é uma forma de remoção óssea usada quando a ressecção pode ser evitada. Permite que se remova a quantidade de osso necessária para garantir que todo resíduo de revestimento seja retirado. Um aspecto desfavorável da osteotomia é a impossibilidade de avaliar a quantidade de tecido ósseo removido (AZEVEDO, 2010). No presente relato, devido à facilidade de acesso e ao custo, a técnica adjuvante utilizada foi a osteotomia periférica.

4 CONCLUSÃO

Devido seu poder infiltrativo e sua alta taxa de recidiva, o tratamento cirúrgico ideal para o ameloblastoma convencional é a ressecção, sendo a ressecção marginal uma ótima modalidade de tratamento, pois há a remoção total do tumor

com margem de segurança de 1 cm a 1,5 cm além dos limites da lesão, preservando a continuidade óssea.

REFERÊNCIAS

AZEVEDO, V. V. **Tumor odontogênico queratocístico : correlações clínico-imagiológicas , histopatológicas e cirúrgicas** . Araçatuba - SP: [s.n.].

BIANCHI, B. et al. Mandibular resection and reconstruction in the management of extensive ameloblastoma. **Journal of Oral and Maxillofacial Surgery**, v. 71, n. 3, p. 528–537, 2013.

CARVALHO E SOUZA, C. H. DE et al. Radical management of aggressive lesions: a case report of recurrent ameloblastoma. **RGO - Revista Gaúcha de Odontologia**, v. 63, n. 3, p. 327–330, 2015.

CATUNDA, I. S. et al. Reconstrução mandibular com prótese de resina acrílica após ressecção de ameloblastoma. Relato de caso e avaliação da qualidade de vida. **Rev. Cir. Traumatol. Buco-Maxilo-Fac**, v. 12, n. 4, p. 45–52, 2012.

CORRÊA, A. P. S.; BRUST, A. W. A.; JESUS, G. P. DE. Prototipagem rápida: um método auxiliar no tratamento de ameloblastoma - relato de caso. **Rev. odontol. UNESP**, v. 39, n. 4, p. 247–254, 2010.

COSTA, F. W. G.; SOARES, E. C. S.; BATISTA, S. H. B. Criocirurgia no tratamento de lesões benignas dos maxilares: revisão de literatura e análise de 103 casos previamente reportados. **Rev. Sul-Bras Odontol.**, v. 7, n. 2, p. 208–15, 2011.

EFFIOM, O. A. et al. Ameloblastoma: current etiopathological concepts and management. **Oral Diseases**, v. 24, n. 3, p. 307–316, 2018.

GOMES, A. C. A. et al. Ameloblastoma : Tratamento Cirúrgico Conservador Ou Radical? **Rev. Cir. Traumatol. Buco-Maxilo-Fac**, v. 2, n. 2, p. 17–24, 2002.

GOMES, A. C. A. et al. Conceito atual no tratamento dos ameloblastomas. **Rev. Cir. Traumatol. Buco-Maxilo-Fac**, v. 6, n. 3, p. 9–16, 2006.

HAGE, C. DE A. et al. CARACTERÍSTICAS E DIAGNÓSTICO DO AMELOBLASTOMA MULTICÍSTICO: RELATO DE CASO. **Brazilian Journal of Surgery and Clinical Research - BJSCR**, 2023.

KREPPEL, M.; ZÖLLER, J. Ameloblastoma—Clinical, radiological, and therapeutic findings. **Oral Diseases**, v. 24, n. 1–2, p. 63–66, 2018.

LAUREANO FILHO, J. R. et al. Fratura de mandíbula após tratamento conservador de ameloblastoma: relato de caso. **Rev. Cir. Traumatol. Buco-Maxilo-Fac**, v. 4, n. 3, p. 169–176, 2004.

MELO, R. B. et al. Tratamento cirúrgico de ameloblastoma sólido convencional: relato de caso clínico. **Revista da Faculdade de Odontologia - UPF**, v. 21, n. 2, p. 246–250, 2016.

MENDENHALL, W. M. et al. Ameloblastoma. **American Journal of Clinical Oncology: Cancer Clinical Trials**, v. 30, n. 6, p. 645–648, 2007.

MOTA, L. L. R.; MOTA, E. S. L. AMELOBLASTOMA: UMA REVISÃO DE CARACTERÍSTICAS CLÍNICAS, HISTOPATOLÓGICAS E GENÉTICAS. **RSM - Revista Saúde Multidisciplinar**, v. 5, p. 48–54, 2019.

MUNIZ, V. R. V. M. et al. Clinical and radiographic features and diagnosis of ameloblastoma: a case report. **Rev. Cir. Traumatol. Buco-Maxilo-Fac**, v. 14, n. 4, p. 27–32, 2014.

NAIDU, S. R. et al. Conservative management of unicystic ameloblastoma in a young child: A case report. **Journal of Indian Society of Pedodontics and Preventive Dentistry**, v. 32, n. 3, p. 251–254, 2014.

NAKAMURA, N. et al. Comparison of long-term results between different approaches to ameloblastoma. **Oral Surgery, Oral Medicine, Oral Pathology, Oral Radiology, and Endodontics**, v. 93, n. 1, p. 13–20, 2002.

NEVILLE, B. W. et al. **Patologia Oral e Maxilofacial**. 4. ed. Rio de Janeiro: Elsevier, 2016.

PAIVA, L. C. DE A. et al. Potencial de recidiva do ameloblastoma: relato de caso. **Rev. Cir. Traumatol. Buco-Maxilo-Fac**, v. 10, n. 1, p. 27–34, 2010.

POGREL, M. A. The Keratocystic Odontogenic Tumor. **Oral and Maxillofacial Surgery Clinics of North America**, v. 25, n. 1, p. 21–30, 2013.

RALDI, F. V. et al. **Treatment of ameloblastoma** **RGO - Revista Gaúcha de Odontologia**, 2010.

REZENDE, A. B. M. et al. Tratamento cirúrgico de ameloblastoma múlticístico de mandíbula. **Revista Científica da FHO|UNIARARAS**, v. 2, n. 1, p. 33–40, 2014.

SHI, H. A. et al. Ameloblastoma: A succinct review of the classification, genetic understanding and novel molecular targeted therapies. **The Surgeon**, v. 19, n. 4, p. 238–243, 2021.

SIQUEIRA, A. DOS S. et al. Sequela de cirurgia para reconstrução mandibular após ressecção de ameloblastoma. **Archives of Health Investigation**, v. 8, n. 8, p. 425–429, 2019.

SOLUK-TEKKESIN, M.; WRIGHT, J. M. The World Health Organization Classification of Odontogenic Lesions: A Summary of the Changes of the 2022 (5th) Edition. **Turkish Journal of Pathology**, v. 38, n. 2, p. 168–184, 2022.

VERLINGUE, A. F. M. et al. Tratamento cirúrgico de ameloblastoma unicístico através de enucleação e aplicação de solução de Carnoy : relato de caso. **Archives of Health Investigation**, v. 10, n. 1, p. 123–128, 2021.

AGRADECIMENTOS

Agradeço a **Deus**, pelo dom da vida, por me ajudar a persistir e não desistir perante essa caminhada da graduação.

Agradeço aos meus pais, **Rita de Cássia e Romilson José**, por todo amor, dedicação, apoio, empenho, confiança e investimento em mim. Diante de tantas dificuldades vocês não mediram esforços para que eu pudesse estar nessa posição hoje. Não foi fácil manter um filho longe de casa, mas vocês persistiram e conseguiram que tudo isso se tornasse realidade. Vocês são espelhos pra mim, motivo de orgulho e admiração, sem vocês nada disso seria possível. Eu amo vocês.

As minhas tias **Lindinalva e Luzinete**, minhas fiadoras, as quais carinhosamente considero como mães, meu muito obrigado. Nunca me esquecerei da conversa que tivemos antes de eu entrar na faculdade, aquela conversa foi fundamental para que eu esteja concluindo a graduação hoje. Vocês são peça chave nesse processo, agradeço por tudo o que fizeram e fazem por mim. Todo meu amor e carinho por vocês, minhas patrocinadoras.

Aos meus irmãos **Laysa Rafaelly e Rennan Wendel**, por todo apoio e incentivo que me proporcionaram durante toda a minha experiência acadêmica. Obrigado, amo vocês.

Agradeço a minha namorada **Franciele Almeida**, por todo o companheirismo, por sempre estar presente, me ouvir, me apoiar, me incentivar e me aconselhar mediante minhas lamentações em momentos difíceis que passei. A você todo meu amor, carinho e admiração. Eu te amo muito.

Aos meus demais **familiares, tios, avós, primos**, agradeço por todo apoio e contribuição que cada um, a sua maneira, realizou para que pudesse estar aqui concluindo a graduação.

Aos meus amigos, **Danillo, Eduardo, Eugênio, Júlio, Murillo, Paloma, Saulo, Thaís**, e demais amigos da minha T16, agradeço pela amizade de vocês. Essa trajetória ao longo desses 5 anos se tornou mais leve porque tive vocês como amigos.

Agradeço ao meu orientador **Anderson Maikon** por aceitar participar desse trabalho. Obrigado pela paciência, ponderações e colaborações. Total admiração pelo profissional e pessoa que o senhor é. Aos professores **Lucas Emmanuell** e

Bruno Mesquita, obrigado pelas colocações, disponibilidade, carinho e incentivos. Vocês são profissionais e seres humanos de primeira linha.

A todos os **professores** que tive durante minha graduação, obrigado por todo aprendizado repassado e por contribuir no meu crescimento profissional e pessoal.

A todos os **funcionários** da UEPB de Araruna que de forma indireta contribuíram com a conclusão dessa caminhada.