



**UNIVERSIDADE ESTADUAL DA PARAÍBA
CAMPUS VIII
CENTRO DE CIÊNCIAS, TECNOLOGIA E SAÚDE
DEPARTAMENTO DE ODONTOLOGIA
CURSO DE ODONTOLOGIA**

BIANCA BERTO RODRIGUES

**MANIFESTAÇÕES ORAIS EM PACIENTES PEDIÁTRICOS COM LEUCEMIA:
REVISÃO DA LITERATURA**

**ARARUNA
2022**

BIANCA BERTO RODRIGUES

**MANIFESTAÇÕES ORAIS EM PACIENTES PEDIÁTRICOS COM LEUCEMIA:
REVISÃO DA LITERATURA**

Trabalho de Conclusão de Curso apresentado ao Departamento do Curso de Odontologia da Universidade Estadual da Paraíba, como requisito parcial à obtenção do título de Cirurgião-Dentista.

Área de concentração: Odontopediatria.

Orientadora: Profa. Dra. Jossaria Pereira de Sousa.

**ARARUNA
2022**

É expressamente proibido a comercialização deste documento, tanto na forma impressa como eletrônica. Sua reprodução total ou parcial é permitida exclusivamente para fins acadêmicos e científicos, desde que na reprodução figure a identificação do autor, título, instituição e ano do trabalho.

R696m Rodrigues, Bianca Berto.
Manifestações orais em pacientes pediátricos com leucemia [manuscrito] : revisão da literatura / Bianca Berto Rodrigues. - 2022.
29 p.

Digitado.

Trabalho de Conclusão de Curso (Graduação em Odontologia) - Universidade Estadual da Paraíba, Centro de Ciências, Tecnologia e Saúde , 2022.

"Orientação : Profa. Dra. Jossaria Pereira de Sousa ,
Coordenação do Curso de Odontologia - CCTS."

1. Leucemia. 2. Crianças. 3. Doenças bucais. 4. Saúde oral. I. Título

21. ed. CDD 616.994 19

BIANCA BERTO RODRIGUES


**MANIFESTAÇÕES ORAIS EM PACIENTES PEDIÁTRICOS COM LEUCEMIA:
REVISÃO DA LITERATURA**

Trabalho de Conclusão de Curso apresentado ao Departamento do Curso de Odontologia da Universidade Estadual da Paraíba, como requisito parcial à obtenção do título de Cirurgião-Dentista.

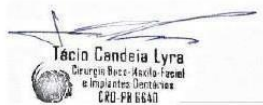Área de concentração: Odontopediatria.

Aprovada em: 20/07/2022.

BANCA EXAMINADORA



Profa. Dra. Jossaria Pereira de Sousa (Orientadora)
Universidade Estadual da Paraíba (UEPB)



Prof. Tácio Candeia Lyra
Universidade Estadual da Paraíba (UEPB)



Prof. Dr. Emerson Tavares de Sousa
Universidade Estadual da Paraíba (UEPB)

Aos meus pais, por toda a dedicação,
amor e cuidado para comigo durante
todos esses anos, DEDICO.

LISTA DE ILUSTRAÇÕES

Figura 1 – Seleção dos artigos de acordo com as bases de dados	14
--	----

LISTA DE QUADROS

Quadro 1 – Resultado da revisão de literatura sobre as manifestações orais de pacientes pediátricos com leucemia	21
--	----

LISTA DE ABREVIATURAS

<i>C. albicans</i>	<i>Candida Albicans</i>
ceo-d	Dentes decíduos cariados, perdidos, obturados e com extração indicada
CPO-D	Dentes cariados, perdidos e obturados
HVS-1	Herpes vírus simples tipo 1
IgA	Imunoglobulina A
IgG	Imunoglobulina G
IgM	Imunoglobulina M
IGM	Índice Gengival Modificado
IP	Índice de Placa
LLA	Leucemia Linfoblástica Aguda
LMA	Leucemia Mieloide Aguda
pH	Potencial hidrogeniônico
SNC	Sistema nervoso central
<i>S. mutans</i>	<i>Streptococcus mutans</i>

SUMÁRIO

1	INTRODUÇÃO.....	10
2	REVISÃO DE LITERATURA.....	10
2.1	Leucemia.....	10
2.2	Tratamento da Leucemia Linfoblástica Aguda.....	11
3	METODOLOGIA.....	12
4	RESULTADOS E DISCUSSÕES.....	14
4.1	Manifestações Orais.....	14
4.1.1	<i>Mucosite Oral</i>	15
4.1.2	<i>Cárie Dentária</i>	16
4.1.3	<i>Alterações Gengivais</i>	17
4.1.4	<i>Alterações Salivares</i>	18
4.1.5	<i>Infecções Oportunistas</i>	19
5	CONCLUSÃO.....	25
	REFERÊNCIAS.....	25

MANIFESTAÇÕES ORAIS EM PACIENTES PEDIÁTRICOS COM LEUCEMIA: REVISÃO DA LITERATURA

ORAL MANIFESTATIONS IN PEDIATRIC PATIENTS WITH LEUKEMIA: LITERATURE REVIEW

Bianca Berto Rodrigues*
Jossaria Pereira de Sousa**

RESUMO

Introdução: A Leucemia é a neoplasia infantil mais frequente e constitui-se como uma doença maligna da medula óssea marcada pela expansão clonal das células hematopoiéticas com alterações na diferenciação, regulação e apoptose. Devido a isso, diversas manifestações ocorrem ao paciente leucêmico, bem como alterações orais decorrentes da doença e/ou tratamento. **Objetivo:** Este trabalho teve como objetivo a realização de uma revisão da literatura sobre as principais manifestações orais observadas em pacientes pediátricos com leucemia. **Metodologia:** Um levantamento bibliográfico foi realizado dos artigos indexados nas bases de dados PubMed/Medline e LILACS, e posterior busca manual, no período de 2012 a 2022, utilizando os descritores: Leukemia, Child, Mouth diseases e Oral health. Após criteriosa análise, 13 estudos foram selecionados. **Resultados:** Os estudos indicaram que as manifestações orais como mucosite oral, problemas gengivais, cárie dentária, alterações salivares e infecções oportunistas foram frequentes em pacientes com Leucemia quando comparados com crianças saudáveis. Tais alterações podem ocorrer como complicações da doença e/ou efeitos adversos da terapia antineoplásica. **Conclusão:** Observa-se assim que a Leucemia é uma doença complexa com diversas repercussões ao organismo afetado. No presente estudo, as manifestações orais mais frequentes em crianças com leucemia foram lesões de cárie, mucosite oral, problemas periodontais, alterações salivares e infecções oportunistas. Dessa forma, conhecer sobre essas condições possibilita um diagnóstico precoce e um manejo adequado aos pacientes com a doença.

Palavras-chave: Leucemia. Crianças. Doenças bucais. Saúde oral.

ABSTRACT

Introduction: Leukemia is the most frequent childhood neoplasm and is a malignant bone marrow disease marked by the clonal expansion of hematopoietic cells with changes in differentiation, regulation, and apoptosis process. Due to this reason, several manifestations occur to the leukemic patient, as well as oral manifestations that result from the disease and/or its treatment. **Aims:** This study aimed to carry out a literature review of the most common oral manifestations of pediatric patients with leukemia. **Methods:** A bibliographic survey was carried out of the articles indexed in the PubMed/Medline and LILACS databases, followed by a manual search, from 2012 to 2022, and using the following keywords: Leukemia, Child, Mouth diseases and Oral health. After careful analysis, 13 studies were selected. **Results:** The studies indicated that oral manifestations such as oral mucositis, gingival problems, dental

caries, salivary alterations, and opportunistic infections were more frequent in patients with leukemia than in healthy children. Such changes may occur as complications of the disease and/or as adverse effects of anticancer therapy.

Conclusion: Leukemia is a complex disease with several repercussions for the affected organism. In the present study, the most frequent oral manifestations in children with leukemia were caries lesions, oral mucositis, periodontal problems, salivary alterations, and opportunistic infections. Thus, knowing about these oral conditions allows an early diagnosis and adequate management of patients with the disease.

Keywords: Leukemia. Children. Mouth diseases. Oral health.

*Acadêmica do curso de Odontologia, Universidade Estadual da Paraíba, Araruna – PB, Brasil.

**Professora Doutora, Disciplina de Odontopediatria, Departamento de Odontologia, Universidade Estadual da Paraíba, Araruna – PB.

1 INTRODUÇÃO

A leucemia é a neoplasia pediátrica mais comum e representa cerca de 30% de todos os cânceres pediátricos. Ela é definida como uma doença maligna da medula óssea, caracterizada pela expansão clonal de células hematopoiéticas com alteração nos processos de diferenciação, regulação e apoptose (VÁLERA *et al.*, 2015). De acordo com o Instituto Nacional do Câncer, são conhecidos mais de 12 tipos de leucemia, clinicamente classificadas conforme sua velocidade de evolução (aguda ou crônica), e tipos de células que elas afetam (linfóides ou mielóides). Assim, ao combinar as duas classificações, encontram-se os quatro tipos mais frequentes de leucemia, sendo elas: leucemia linfóide crônica, leucemia mielóide crônica, leucemia linfóide aguda e leucemia mielóide aguda (INCA, 2021).

Dentre os tipos de leucemia, a mais comum na infância é a leucemia linfoblástica ou linfóide aguda (LLA), representando cerca de 75% de todas as leucemias diagnosticadas e 25% de todas as malignidades infantis. Entretanto, apesar da prevalência dos casos, sua etiologia exata permanece desconhecida em mais de 95% dos pacientes que não apresentam distúrbio genético pré-existente. No que concerne a incidência dessa doença, estima-se que a cada 100.000 crianças, 9 a 10 pessoas são acometidas anualmente (JAVED *et al.*, 2012).

Segundo Dholam *et al.* (2014), o regime de tratamento para a leucemia se baseia na quimioterapia, dividida em fases (terapia de indução, intensificação, consolidação e terapia de manutenção), além de radioterapia direcionada ao sistema nervoso central (SNC). Estes tratamentos, contudo, produzem efeitos imediatos e tardios e, às vezes, tóxicos às células saudáveis (BOARD, 2018; DHOLAM *et al.*, 2014). As reações adversas do tratamento quimioterápico frequentemente envolvem a cavidade oral, causando destruição dos tecidos da mucosa oral e inibindo a função imunológica do paciente, bem como variados graus de mucosite oral, infecções oportunistas, sangramentos e inflamações gengivais, xerostomia e outros problemas bucais (WANG *et al.*, 2021).

Além disso, alguns estudos têm mostrado que os efeitos colaterais da terapia antineoplásica podem aumentar a susceptibilidade dos pacientes ao desenvolvimento de lesões de cárie dentária. Durante a terapia, os pacientes podem apresentar diminuição no fluxo salivar, do pH e da capacidade tampão da saliva, decorrentes das alterações que acontecem nas glândulas salivares (KOWALCZYK *et al.*, 2018; WANG *et al.*, 2021).

Sendo assim, este trabalho teve como objetivo revisar, nos últimos 10 anos, a literatura científica a respeito das manifestações orais mais frequentes em pacientes pediátricos com leucemia. Junto a isso, o presente trabalho busca evidenciar a importância do cirurgião-dentista no reconhecimento e diagnóstico precoce, prevenção e tratamento das lesões decorrentes da leucemia ou do tratamento antineoplásico.

2 REVISÃO DE LITERATURA

2.1 Leucemia

Identificada pela primeira vez por Virchow e Bennet em 1845, a Leucemia é definida como uma doença maligna da medula óssea e do sangue e está associada à proliferação e disseminação de células imaturas ou blásticas da medula óssea, as

quais substituem as células normais da medula e tendem a se acumular em variados tecidos do corpo. (KAPOOR *et al.*, 2019).

No que diz respeito a etiologia, embora a base molecular exata à transformação maligna seja desconhecida, acredita-se que fatores ambientais possam ocasionar a leucemogênese em associação às alterações genéticas (VALERA *et al.*, 2015). Dentre esses fatores, destacam-se a radiação ionizante, a exposição química (derivados de benzeno ou pesticidas), o uso de determinados medicamentos (agentes quimioterápicos, agentes alquilantes e etoposídeos), e infecções virais. Por sua vez, as alterações genéticas perturbam as múltiplas vias de sinalização, incluindo o desenvolvimento hematopoiético, a proliferação celular e a regulação epigenética (AZHER, SHIGGAON, 2013).

A leucemia pode ser classificada de acordo com o caráter e período da doença (aguda ou crônica), o tipo de célula envolvida (mieloide ou linfóide) e pelo número de células anormais no sangue (ALI, NURELHUDA, 2019). Dentre elas, a leucemia linfoblástica aguda (LLA) representa o tipo mais comum e ocorre principalmente em crianças (MORAIS *et al.*, 2014). Em síntese, Marques (2017) explica que a leucemia aguda pode ser entendida como uma proliferação clonal maligna de células precursoras na medula óssea, substituindo a hematopoese normal por células imaturas (blastos), com perda da função normal. Em contrapartida, a leucemia crônica é decorrente da hiperplasia de elementos maduros com desvio escalonado de maturação dos leucócitos, os quais podem manter algumas de suas funções (MARQUES, 2017).

A leucemia linfoblástica aguda (LLA) é o câncer infantil mais prevalente em todo o mundo, sendo responsável por 23% de todas as neoplasias em crianças menores de 15 anos de idade, com maior incidência nas idades de 3 a 5 anos e observada com maior frequência no sexo masculino (MAZAHERI *et al.*, 2017; KAPOOR *et al.*, 2019). Assevera-se que seu surgimento acontece pelo acúmulo de células linfóides imaturas na medula óssea. Já a leucemia mieloide aguda (LMA), por sua vez, encarrega-se de 15-20% das leucemias pediátricas, e pertence a um grupo heterogêneo de neoplasias hematopoiéticas de origem monoclonal, resultado da transformação maligna de uma célula-tronco (OLIVEIRA *et al.*, 2016).

No que tange as manifestações orais observadas na leucemia, elas estão relacionadas ao processo da doença ou às abordagens de tratamento utilizadas. Dessa forma, alterações como sangramentos gengivais, ulcerações, infecções oportunistas, cárie dentária e hipossalivação podem estar presentes antes, durante e após o período com a doença (KAPOOR *et al.* 2019). Da mesma forma, Dholam *et al.* (2014) relata em seu estudo queixas de desconforto, dores, ulcerações e alterações no paladar, sendo a mucosite o achado mais comum (DHOLAM *et al.* 2014).

Embora os avanços no tratamento para a doença tenham aumentado a taxa de sobrevivência dos pacientes acometidos, vários tipos de infecção têm sido sugeridos como responsáveis pela morbidade e mortalidade dos pacientes oncológicos. Dessa maneira, considerando que 25-45% dos casos de septicemia em pacientes com câncer neutropênico são causados por bactérias orais, enfatiza-se a importância da saúde bucal na homeostase da saúde geral desse grupo (MAZAHERI *et al.*, 2017).

2.2 Tratamento da Leucemia Linfoblástica Aguda

As crianças acometidas pela leucemia recebem várias formas de tratamento, incluindo a quimioterapia multiagente, a radioterapia do sistema nervoso central e o

transplante de medula óssea, o que tem aumentado consideravelmente a chance de sobrevivência desse grupo de pacientes (DUBEY *et al.*, 2018).

A quimioterapia é considerada a base do tratamento para todas as formas de leucemia, sendo dividida nas seguintes fases: indução, consolidação, intensificação e manutenção (KAPOOR *et al.*, 2019). A indução objetiva erradicar a carga da doença e restaurar a hematopoiese para alcançar a sua remissão completa, e normalmente inclui os medicamentos glicocorticóide, vincristina, lasparaginase e antraciclina. A consolidação, segunda etapa do regime do tratamento, consiste em vários cursos sequenciais curtos de quimioterapia a cada duas semanas com citarabina, metotrexato em altas doses, vincristina, asparaginase, mercaptopurina e glicocorticóides, durante um período de 12 semanas. Após a consolidação, segue-se a fase de intensificação, caracterizada como uma terapia de reindução, sendo administrados medicamentos semelhantes à terapia de indução. Por fim, a manutenção ocorre até 2 a 3 anos depois da indução, utilizando mercaptopurina diária e metotrexato semanal, com ou sem vincristina, e pulsos de glicocorticóide a cada 1-3 meses (MALARD, MOHTY, 2020).

Estudos mostram que os protocolos quimioterápicos produzem efeitos colaterais, sistêmicos ou locais, nos tecidos saudáveis. O metotrexato, por exemplo, é uma droga essencial administrada durante o tratamento da LLA. No entanto, tal medicamento pode ocasionar alguma toxicidade e afetar a cavidade oral, ocasionando destruição dos tecidos da mucosa oral, inibição da função imunológica do paciente, disbiose e infecções oportunistas (WANG *et al.*, 2021). As manifestações orais associadas à terapia antineoplásica são influenciadas por fatores como tipo, dosagem, duração e esquema de administração dos quimioterápicos. Além disso, a idade do paciente, a higiene bucal deficiente e doença periodontal pré-existentes são critérios que devem ser considerados, pois influenciam à incidência de mucosite, diminuição do fluxo salivar, dor, infecções oportunistas e sangramento gengival (OLIVEIRA *et al.*, 2016).

A LLA também é a indicação mais frequente de transplante alogênico de células hematopoiéticas em crianças, e compreende pacientes com doença de alto risco em primeira remissão completa e pacientes em fase recidivante. Antes do procedimento, são utilizados dois tipos básicos de terapia de condicionamento de alta dose, baseada na irradiação corporal total ou na quimioterapia, principalmente com o uso de bussulfan ou treossulfan (STYCZYNSKI *et al.*, 2021).

Por fim, a radioterapia é uma terapia coadjuvante, porém não muito comum, da leucemia, e normalmente é empregada quando ocorre a infiltração de células leucêmicas no SNC. A radioterapia realizada próximo à cavidade bucal também tem sido associada ao desenvolvimento de mucosite, infecções, trismo e xerostomia, os quais podem interromper a terapia, induzindo a desnutrição ou a infecção sistêmica (AZHER, SHIGGAON, 2013). Assim, quando juntas, a quimioterapia e a radioterapia podem ter um efeito aditivo, se não sinérgico, nas complicações mencionadas (AZHER, SHIGGAON, 2013).

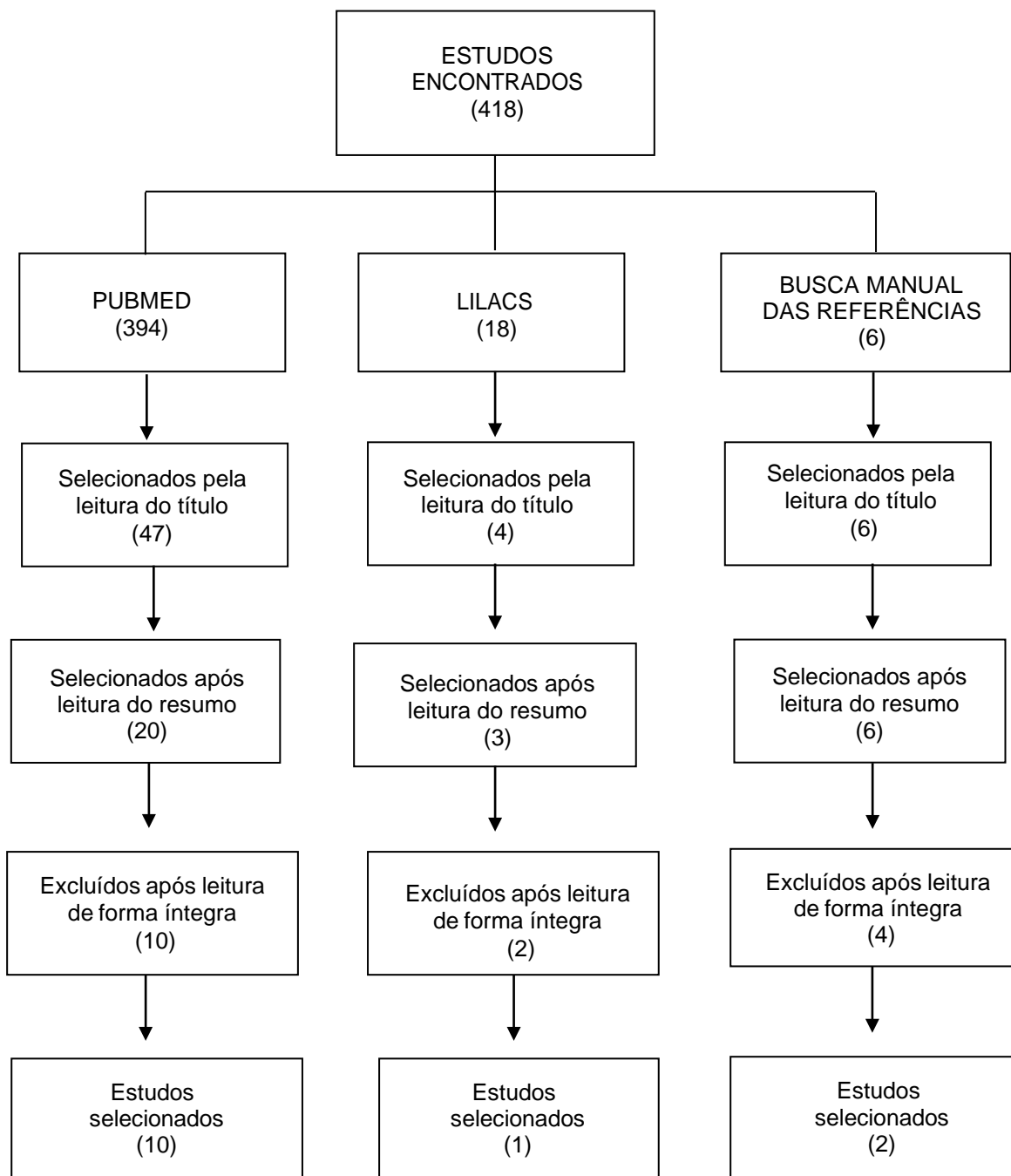
3 METODOLOGIA

Realizou-se um levantamento bibliográfico nas bases de dados PubMed (U.S. National Library of Medicine at National Institutes of Health) e LILACS (Literatura Latino-Americana e do Caribe em Ciências da Saúde) sobre as manifestações orais mais comuns em pacientes pediátricos com leucemia e/ou sob tratamento antineoplásico. Como estratégia de busca, utilizou-se os descritores “leukemia”,

“child”, “mouth diseases” e “oral health” em associação com os operadores booleanos “AND” e “OR”.

Como critério de inclusão, foram selecionados ensaios clínicos, estudos observacionais (transversal, caso controle e coorte) publicados nos idiomas português, inglês e espanhol, que foram publicados entre os anos de 2012 e 2022. Os critérios de exclusão foram o período de publicação superior a 10 anos, revisões da literatura, relatos de caso, estudos *in vitro*, estudos em animais, monografias, dissertações e artigos que não possuíam relação com a temática. Após criteriosa análise dos artigos em sua íntegra, 11 artigos foram selecionados. Dois artigos foram ainda acrescentados através da busca manual nas listas de referências dos artigos pré-selecionados.

Figura 1: Seleção dos artigos de acordo com as bases de dados.



Fonte: Elaborada pela autora, 2022.

4 RESULTADOS E DISCUSSÕES

4.1 Manifestações Oraís

As manifestações orais da leucemia tendem a ser tipo-específicas e podem também ocorrer como alteração inicial da doença. As complicações primárias acontecem devido à infiltração leucêmica nas estruturas orais, apresentando-se como aumento gengival. Por sua vez, as complicações secundárias normalmente estão associadas aos efeitos diretos da radioterapia ou quimioterapia e incluem tendência ao sangramento, infecções e ulcerações. Por fim, têm-se as do tipo terciárias, que surgem da complexa interação da terapia e seus efeitos colaterais como mucosite, alteração do paladar, candidíase, sangramento gengival, xerostomia, infecções oportunistas, trismo e cárie dentária (KAPOOR *et al.*, 2019).

4.1.1 Mucosite Oral

A imunossupressão causada pela LLA e sua terapia tornam os pacientes mais propensos a infecções com complicações estomatológicas graves. Dessas repercussões, a mais comum é a mucosite oral, sendo uma reação secundária da quimioterapia que apresenta como manifestações clínicas o eritema doloroso e a ulceração (DHOLAM *et al.*, 2014; MENDONÇA *et al.*, 2012; PELS, 2017).

Sua patogênese está relacionada à quimioterapia e acontece devido aos efeitos citotóxicos diretos e indiretos dos agentes quimioterápicos na mucosa oral (MENDONÇA *et al.*, 2012; PELS, 2017). A estomatotoxicidade direta é resultado do efeito inespecífico das drogas antineoplásicas nas células em processo de mitose. Como consequência, a taxa de renovação do epitélio basal é diminuída e culmina em atrofia da mucosa e ulceração (AZHER, SHIGGAON, 2013). Já os efeitos citotóxicos indiretos estão relacionados à liberação de mediadores inflamatórios, perda de componentes salivares protetores e neutropenia induzida pelo tratamento (OLIVEIRA *et al.*, 2016).

As lesões surgem na cavidade bucal e torna o tratamento complexo. Na maioria dos casos, o primeiro sintoma relatado é o desconforto. Posteriormente, seguem-se implicações como queimação da mucosa, boca seca, erosão e ulceração, a qual origina fortes dores ao paciente. Consequentemente, o desconforto causado pela lesão pode dificultar uma nutrição adequada, levando à perda de peso, caquexia e desidratação do corpo. Junto a isso, a dor ocasionada afeta a administração de medicamentos, sendo necessárias alterações no tratamento e/ou administração de analgesia parenteral (PELS, 2017).

A fisiopatologia da mucosite é dividida em cinco fases: iniciação, regulação, sinalização e amplificação, ulceração e reparo (MENDONÇA *et al.*, 2012). Ela também é classificada de acordo com sua gravidade, sendo o grau I o eritema localizado em mucosa, o grau II onde a mucosa encontra-se pseudomembranosa, o grau III associado a presença de úlceras com eritema extenso e o grau IV, sendo este o pior estágio com úlceras mucosas maciças e necrose tecidual (PELS, 2017).

Dos 13 artigos avaliados no presente estudo, nove avaliaram a presença de mucosite oral em crianças com a doença (ALI, NURELHUDA, 2019; ALNUAIMI *et al.*, 2018; AZHER, SHIGGAON, 2013; KAPOOR *et al.*, 2019; MENDONÇA *et al.*, 2012; OLIVEIRA *et al.*, 2016; PARRA *et al.*, 2019; PELS, 2017; WANG *et al.*, 2021). No trabalho de Parra *et al.* (2019) a lesão esteve presente em 75% dos pacientes, onde 34,4% apresentaram grau 1 e 40,6% grau 3. Da mesma forma Elnuami *et al.* (2018) e Wang *et al.* (2021) observaram uma prevalência de mucosite de 52,4% e 15,4%, respectivamente. Os locais mais acometidos foram os lábios, mucosa bucal e língua (MENDONÇA *et al.*, 2012; OLIVEIRA *et al.*, 2016; PARRA *et al.*, 2019). Além disso, autores relataram que a ocorrência da lesão está associada com a fase e

intensidade do tratamento (ALI, NURELHUDA, 2013; ALNUAIMI *et al.*, 2018; OLIVEIRA *et al.*, 2016; PELS, 2017).

Em uma investigação realizada para avaliar a presença de mucosite durante o tratamento quimioterápico, foi observada uma associação significativa da mucosite com as fases de indução de remissão e manutenção. Essa associação pode ser atribuída ao maior número de agentes quimioterápicos usados em combinação nessas fases, como a vincristina, a daunorrubicina e o metotrexato, apontados como os principais agentes causadores de mucosite oral (OLIVEIRA *et al.*, 2016).

Em um estudo caso-controle desenvolvido por Kapoor *et al.* (2019) para analisar o estado de mucosite oral em crianças com leucemia, foi demonstrado que esses pacientes foram o único grupo a manifestar tais lesões. O estudo também identificou que à medida que maiores doses de quimioterápicos foram empregados na fase de intensificação, mais grave foi a apresentação da mucosite, favorecendo o aumento no grau de imunossupressão e as chances de desenvolvimento de infecções oportunistas na mucosa acometida (KAPOOR *et al.*, 2019).

No achado de Alnuaimi *et al.* (2018) a mucosite foi a sequela mais prevalente em crianças leucêmicas, principalmente em pacientes tratados com metotrexato. Em relação a sua incidência, esse estudo observou que seu pico ocorreu entre os dias sete e dez após o início da quimioterapia e a sua remissão no período de duas semanas após o surgimento, além de relatos de lesões em diferentes locais da cavidade oral como mucosa labial, língua e gengiva (ALNUAIMI *et al.*, 2018).

Pels (2017) demonstrou que as lesões de mucosite foram observadas em crianças com LLA em um período de 48 h a 6 meses após o início da quimioterapia. As lesões apresentaram-se com variadas intensidades e estavam relacionadas com a intensidade do tratamento, bem como o fato de haver alguns períodos de remissão das lesões. A opacidade da mucosa seguida de vermelhidão geralmente ocorreu cerca de dois a quatro dias após a infusão de metotrexato, e as lesões mais graves foram observadas após o primeiro mês da quimioterapia. Outrossim, feridas e úlceras de difícil cicatrização foram relacionadas aos parâmetros sanguíneos, notando-se que a cicatrização foi mais rápida quando os parâmetros morfológicos sanguíneos se encontravam melhorados (PELS, 2017).

4.1.2 Cárie Dentária

Segundo Kowalczyk *et al.* (2018) a literatura sugere uma maior predisposição à cárie dentária em pacientes submetidos à quimioterapia antineoplásica. Isso porque durante a terapia há uma diminuição do pH salivar e capacidade tampão da saliva, que decorrem de alterações causadas na atividade das glândulas salivares. Além disso, a ação de autolimpeza da boca também é enfraquecida devido aos distúrbios neurológicos, diminuição da potência muscular (astenia) e hipossalivação (KOWALCZYK *et al.*, 2018).

Nove artigos demonstraram associação entre a leucemia e o índice de cárie dentária (ALI, NURELHUDA, 2019; ALNUAIMI *et al.*, 2018; AZHER, SHIGGAON, 2013; DHOLAM *et al.*, 2014; DUBEY *et al.*, 2018; KAPOOR *et al.*, 2019; KOWALCZYK *et al.*, 2018; MAZAHERI *et al.*, 2017; WANG *et al.*, 2021). Percentuais elevados de lesões de cárie foram encontrados nos achados de Kowalczyk *et al.* (2018), Wang *et al.* (2021), Ali, Nurelhuda (2019) e Dholam *et al.* (2014) correspondendo a 89,16%, 69,2%, 37,9% e 33%, respectivamente. É possível afirmar que em oito estudos os indivíduos portadores da doença apresentaram risco mais elevado ao surgimento das lesões, por diversos fatores como hábitos

deficientes de higiene bucal, falta de destreza manual, dieta cariogênica, uso de medicações contendo sacarose, redução do pH e alterações salivares.

Em seu estudo, Wang et al. (2021) consideraram que pacientes com leucemia tendem a consumir alimentos de alto teor energético e bebidas ricas em açúcares fermentáveis. Devido às náuseas e vômitos causados pelos medicamentos quimioterápicos, a quantidade de refeições das crianças com LLA aumenta significativamente. O alto consumo de açúcar e o aumento da frequência alimentar favorecem o desenvolvimento das lesões cáries. Conseqüentemente, todos os pacientes sob quimioterapia apresentaram alta prevalência de cárie, risco mais elevado de complicações bucais e disbiose da microbiota bucal (WANG *et al.*, 2021). Dessa forma, a manutenção da higiene bucal é a prevenção básica para todos os tipos de infecções bucais (DHOLAM *et al.*, 2014).

Neste sentido, Dholam e coautores (2014) demonstraram em sua análise que 33 % das crianças com LLA apresentaram cárie dentária durante a fase de indução. Isso sugere que, embora as drogas da terapia dessa fase não sejam diretamente responsáveis pelo processo de cárie, a mudança no ambiente bucal oriunda do acúmulo excessivo de biofilme e/ou alteração na qualidade e quantidade de saliva pode desempenhar um papel importante no surgimento dessas lesões (DHOLAM *et al.*, 2014).

Ao avaliar a saúde bucal de crianças com LLA sob a terapia quimioterápica, Mazaheri et al. (2017) observaram uma contagem de *S. mutans* consideravelmente menor no biofilme e na saliva quando comparado a crianças saudáveis. Apesar disso, o CPO-D desses pacientes foi notavelmente maior, embora estudos prévios tenham demonstrado níveis mais elevados de *S. mutans* em crianças com alta atividade de cárie. Tal achado reforça que a cárie dentária é uma condição multifatorial, cujo desenvolvimento envolve diversos fatores de risco e que apenas a presença de *S. mutans* não é suficiente para desencadear as lesões (MAZAHERI *et al.*, 2017).

De todos os artigos analisados, apenas o trabalho de Kapoor et al. (2019) obteve prevalência de cárie menor em crianças com leucemia quando comparadas àquelas sem a doença. Tal resultado ocorreu, provavelmente, porque foi adotado um protocolo específico de higiene bucal durante todo o tratamento antineoplásico, além de orientações de higiene bucal em todas as consultas (KAPOOR *et al.*, 2019).

4.1.3 Alterações Gengivais

Nove artigos identificaram alterações gengivais em crianças com leucemia (ALI, NURELHUDA, 2019; ALNUAIMI *et al.*, 2018; AZHER, SHIGGAON, 2013; DHOLAM *et al.*, 2014; KAPOOR *et al.*, 2019; MAZAHERI *et al.*, 2017; OLIVEIRA *et al.*, 2016; PARRA *et al.*, 2019; WANG *et al.*, 2021). Destes, seis pesquisas observaram índices elevados de inflamação gengival (AZHER, SHIGGAON, 2013; DHOLAM *et al.*, 2014; MAZAHERI *et al.*, 2017; OLIVEIRA *et al.*, 2016; PARRA *et al.*, 2019; WANG *et al.*, 2021). Três estudos mostraram que a condição mais comumente observada foi a gengivite induzida por biofilme (ALI, NURELHUDA, 2019; AZHER, SHIGGAON, 2013; PARRA *et al.*, 2019).

Relata-se que a presença de sangramento gengival, petéquias e equimoses na mucosa oral tem sido associada a trombocitopenia, fragilidade capilar e alterações nos fatores de coagulação, presentes em crianças antes e após o tratamento da leucemia. Parra et al. (2019) observaram sangramento gengival em 40% das crianças antes do tratamento antineoplásico (PARRA *et al.*, 2019). Na

amostra de Oliveira et al. (2016) e de Mazaheri et al. (2017), a média de sangramento gengival em crianças com LLA foram, respectivamente, 25% e 27,4%. Nestes casos, o sangramento gengival esteve associado à trombocitopenia secundária à quimioterapia mielossupressora (MAZAHERI *et al.*, 2017; OLIVEIRA *et al.*, 2016). Simultaneamente, o acúmulo de biofilme, considerado um grande estímulo local, pode ter propiciado ainda mais esse agravante em crianças com higiene bucal precária (MAZAHERI *et al.*, 2017).

Azher e Shiggaon (2013) demonstraram em seu trabalho divergências significativas no índice gengival entre as fases do tratamento, sendo mais alta a prevalência da inflamação gengival na fase de manutenção, seguida da terapia de indução com radioterapia e terapia de indução, o que correspondeu a 40%, 18% e 12%, nesta ordem; enquanto Kapoor et al. (2019) revelou maiores escores na fase intensiva (AZHER, SHIGGAON, 2013; KAPOOR *et al.*, 2019). Contudo, Ali e Nurelhuda (2019) relataram que não houve diferenças importantes entre os índices gengivais e as diferentes fases do tratamento (ALI, NURELHUDA, 2019).

A hiperplasia gengival é considerada uma condição comum da leucemia e acontece de forma generalizada, sendo o inchaço gengival resultado da infiltração de células leucêmicas em áreas de leve irritação crônica. Em casos mais graves, os dentes podem estar quase completamente escondidos e a gengiva encontrada é úmida, edemaciada, escurecida e pode sangrar com facilidade (AZHER, SHIGGAON, 2013). Kapoor e colaboradores (2019) relataram que a pontuação média do índice gengival modificado (IGM) foi maior em crianças portadoras de leucemia comparado com as crianças sem a doença. A inflamação gengival e a hiperplasia em crianças com LLA ocorrem como consequência à infiltração de células blásticas imaturas, criando assim uma resposta condicionada ao biofilme presente, onde pequenas quantidades de detritos ou biofilme já são capazes de causar inflamação e alargamento gengival significativos (KAPOOR *et al.*, 2019).

4.1.4 Alterações Salivares

Na leucemia, a infiltração de células blásticas e o uso de agentes quimioterápicos afetam diretamente a função das glândulas salivares ao inibir as linhagens de suas células (KAPOOR *et al.*, 2019). Além disso, a administração de sedativos, opiáceos, antidepressivos, anti-histamínicos e diuréticos também podem ser responsáveis pela alteração do fluxo salivar, aumentando a viscosidade e reduzindo a capacidade de tamponamento. A soma final, portanto, é um pH salivar menor e alterações quantitativas e qualitativas da saliva em crianças sob tratamento para LLA (DUBEY *et al.*, 2018; KAPOOR *et al.*, 2019; WANG *et al.*, 2021).

Ao avaliar as manifestações bucais, alterações salivares foram observadas em sete artigos (DUBEY *et al.*, 2018; KAPOOR *et al.*, 2019; MAZAHERI *et al.*, 2017; OLIVEIRA *et al.*, 2016; PARRA *et al.*, 2019; PELS, 2017; WANG *et al.*, 2021). Três desses estudos relataram diminuição do pH e fluxo salivar (DUBEY *et al.*, 2018; MAZAHERI *et al.*, 2017; KAPOOR *et al.*, 2019). Mazaheri et al. (2017) detectou pH salivar significativamente menor em crianças com LLA quando comparado com um grupo controle de crianças saudáveis. Tal diferença pode ser explicada pelos efeitos inibitórios, e provavelmente irreversíveis, das drogas citotóxicas nas glândulas salivares (MAZAHERI *et al.*, 2017). Wang et al. (2021) e Oliveira et al. (2016), por sua vez, mencionaram apenas casos de xerostomia em suas amostras. Para este último, afirma-se que tal condição acontece devido a alteração transitória na função

das glândulas salivares e desaparece após a conclusão do tratamento ou redução da dosagem (OLIVEIRA *et al.*, 2016; WANG *et al.*, 2021).

Pels (2017) em sua pesquisa demonstraram que baixas concentrações salivares de imunoglobulinas A em crianças com LLA levam ao comprometimento do sistema imunológico local, e pode afetar a imunidade sistêmica. Nesse raciocínio, baixas concentrações de IgA podem desenvolver e potencializar quadros de mucosite, e reduções importantes nas concentrações salivares de imunoglobulina G e imunoglobulina M podem exacerbar lesões patológicas na mucosa oral (PELS, 2017). De todos os trabalhos analisados, apenas Kapoor *et al.* (2019) mostrou um aumento importante na taxa do fluxo salivar, sugerindo que isso ocorreu em decorrência da hidratação parenteral e medidas preventivas orais que os pacientes receberam antes, durante e após o tratamento (KAPOOR *et al.*, 2019).

Fica evidente, portanto, que pacientes tratados com quimioterapia antineoplásica apresentaram uma baixa taxa de fluxo salivar, pH e capacidade tampão da saliva alterados, e concentração diminuída de imunoglobulinas IgA e IgG. Essas mudanças quanti e qualitativas da saliva podem, portanto, dificultar a neutralização dos ácidos bacterianos e remineralização dos tecidos dentários, fazendo com que os pacientes apresentem maior risco à cárie, e desenvolvam infecções oportunistas (KOWALCZYK *et al.*, 2018).

4.1.5 Infecções Oportunistas

A estomatotoxicidade indireta da LLA pode estimular o desenvolvimento de infecções oportunistas, especialmente durante os períodos de imunossupressão grave e neutropenia. Cinco artigos avaliaram a presença de infecções oportunistas subsequentes à doença leucêmica (ALNUAIMI *et al.*, 2018; DHOLAM *et al.*, 2014; MENDONÇA *et al.*, 2012; OLIVEIRA *et al.*, 2016; WANG *et al.*, 2021). Infecções fúngicas de *C. albicans* foram reportadas em quatro estudos, correspondendo a 25%, 14,2%, 8,8% e 2,6% dos trabalhos de Mendonça *et al.* (2012), Alnuaimi *et al.* (2018), Oliveira *et al.* (2016) e Wang *et al.* (2021), respectivamente. Como segunda infecção mais frequente, a infecção secundária pelo Herpes vírus simples (13%) e a gengivoestomatite herpética (9,1%) foram observados em dois estudos (ALNUAIMI *et al.*, 2018; MENDONÇA *et al.*, 2012). Um caso de queilite angular foi ainda demonstrado no estudo de Dholam *et al.* (2014).

Na investigação de Elnuaimi e colaboradores (2018), essa condição representou quase 14,2% dos casos avaliados, no qual o microrganismo mais prevalente foi a *C. albicans*, afetando a cavidade oral e atingindo de forma recorrente a superfície dorsal da língua. No que concerne a sua apresentação clínica em crianças e adolescentes, as formas pseudomembranosa e eritematosa foram encontradas em 29,78% e 12,77% dos casos, respectivamente. Foi demonstrado ainda associação com a mucosite, sendo identificado episódios de candidíase após o desenvolvimento da lesão (ALNUAIMI *et al.*, 2018).

Mendonça *et al.* (2012) realizaram um estudo para investigar associações do HSV-1, *C. albicans*, e bactérias orais à gravidade da mucosite oral. A coleta de material mucoso aconteceu nos dias 14 (D14) e 56 (D56) do tratamento, sendo a mucosa oral avaliada diariamente por até 10 dias após a coleta da amostra. O estudo identificou que os pacientes desenvolveram lesões de mucosite cerca de 4 a 6 dias em mucosa, lábios e palato duro. Respectivamente, no dia 14 e 54, 44,4% e 30,8% das crianças estavam positivas para o HSV-1, simultaneamente com as lesões ulceradas. A candidíase também demonstrou prevalência de 25% no D14 e

15% no D56, concomitante à mucosite. Dentre as bactérias, *S. viridians* (100%) e *Neisseria spp.* (95%) foram as mais frequentes, independente do momento analisado. Concluiu-se assim que a presença de HSV-1 e *C. albicans* esteve interligada ao aumento da gravidade da mucosite, não havendo associação com as bactérias encontradas (MENDONÇA *et al.* 2012).

Quadro 1 - Resultado da revisão de literatura sobre as manifestações orais de pacientes pediátricos com leucemia. Araruna, PB, Brasil, 2022.

Autor / ano	Título	Tipo de estudo	Objetivos	Conclusões
WANG <i>et al.</i> , 2021.	Oral health, caries risk profiles, and oral microbiome of pediatric patients with leukemia submitted to chemotherapy.	Caso-controle	Investigar os efeitos da quimioterapia no estado de saúde bucal, risco de cárie e microbioma oral em pacientes pediátricos com LLA.	Todos os pacientes com LLA que receberam quimioterapia demonstraram comprometimento da saúde bucal, alto risco à cárie, alteração de fatores relacionados à cárie e disbiose da microbiota oral em comparação com os pacientes sem LLA.
PARRA <i>et al.</i> , 2019.	Oral health in children with acute lymphoblastic leukaemia: before and after chemotherapy treatment.	Coorte prospectivo	Avaliar as mudanças no estado de saúde bucal de crianças menores de 14 anos com leucemia linfoblástica aguda (LLA) atendidas em um centro oncológico, antes e após o tratamento quimioterápico.	Após o tratamento quimioterápico, houve alterações nas condições bucais de crianças com LLA, sendo a mucosite oral o efeito colateral mais comum.
KAPOO R <i>et al.</i> , 2019.	Assessment of oral health status of children with leukemia: A cross-sectional study.	Caso-controle	Avaliar o estado de higiene bucal, saúde gengival, prevalência de cárie dentária, mucosite oral e xerostomia em crianças com leucemia e compará-lo com crianças saudáveis.	Neste estudo foi realizado um protocolo específico de higiene bucal às crianças com LLA, do início até a conclusão do tratamento, o que por sua vez culminou em uma menor prevalência de cárie, boa higiene bucal e gengivite leve comparada às crianças saudáveis.
ALI, NUREL HUDA, 2019.	Oral health status and its determinants in children with leukaemia at the Radiation and Isotope Center Khartoum, Khartoum State, Sudan.	Transversal	Avaliar o estado de saúde bucal de crianças com leucemia, por meio da mensuração da experiência de cárie, estado gengival, estado de higiene bucal e mucosite, e associar o estado de saúde bucal com a educação dos pais, hábitos de higiene bucal, estágio de tratamento e	O estudo mostrou uma alta prevalência de cárie dentária não tratada e a maioria das crianças apresentava higiene bucal precária. Em relação aos níveis de tratamento da leucemia, a gravidade da cárie dentária foi mais significativa na fase de manutenção, enquanto a mucosite foi mais intensa na fase de indução.

 tipos de leucemia.

DUBEY <i>et al.</i> , 2018.	A comparative evaluation of dental caries status and salivary properties of children aged 5-14 years undergoing treatment for acute lymphoblastic leukemia, type I diabetes mellitus, and asthma - In vivo.	Transversal	Avaliar e comparar o estado de cárie dentária e as propriedades salivares de crianças de 5 a 14 anos em tratamento para a leucemia linfoblástica aguda, diabetes mellitus tipo 1 e asma.	Pacientes leucêmicos apresentaram maior prevalência de cárie e propriedades salivares diminuídas, em comparação a pacientes diabéticos e asmáticos.
ALNUAI MI <i>et al.</i> , 2018.	Oral health problems in leukaemic paediatric patients in the United Arab Emirates: a retrospective study.	Coorte retrospectivo	Estimar a prevalência de problemas de saúde bucal em pacientes pediátricos leucêmicos nos Emirados Árabes Unidos e correlacioná-la com a fase da quimioterapia.	O estudo destacou importantes problemas de saúde bucal de pacientes pediátricos leucêmicos nos Emirados Árabes Unidos que não foram estudados anteriormente, e reforça que os cuidados bucais e odontológicos são de grande importância na manutenção do bem-estar geral do paciente antes, durante e após o tratamento.
KOWAL CZYK <i>et al.</i> , 2018.	Dental caries in children and adolescents during and after antineoplastic chemotherapy.	Caso-controle	Avaliar a incidência de cárie dentária, intensidade e necessidade de tratamento em crianças e adolescentes em terapia antineoplásica, e logo após o tratamento.	A quimioterapia antineoplásica esteve associada ao desenvolvimento de cárie e sua alta incidência durante e após o tratamento. Dessa forma, sugere-se que os exames odontológicos sejam mais frequentes e completos.
PELS, 2017.	Oral mucositis and saliva IgA, IgG and IgM concentration during anti-tumor treatment in children suffering from acute lymphoblastic leukemia.	Coorte prospectivo e Caso-controle	Avaliar a incidência de mucosite oral e as alterações nas concentrações de imunoglobulinas em crianças com leucemia linfoblástica aguda durante o tratamento antitumoral.	Baixas concentrações salivares de IgA em crianças com LLA resultaram no desenvolvimento e potencialização de lesões orais, como a mucosite, durante o tratamento antitumoral, assim como também reduções significativas nas concentrações salivares de IgG e IgM nessas crianças.
MAZAH ERI <i>et al.</i> ,	Oral health status, salivary pH status, and <i>Streptococcus mutans</i> counts in dental plaques	Caso-controle	Comparar o índice de cárie dentária, o estado de higiene oral, o pH salivar e contagem de	O acúmulo de biofilme e a frequência de gengivite e sangramento gengival foram significativamente maiores nas crianças

2017.	and saliva of children with acute lymphoblastic leukemia.		<i>Streptococcus mutans</i> em biofilme dentário e saliva de crianças com leucemia com controles saudáveis.	com LLA do que nas crianças sem a doença.
OLIVEIRA <i>et al.</i> , 2016.	Oral manifestations in pediatric patients receiving chemotherapy for leukemia.	Transversal	Avaliar as manifestações bucais em crianças em tratamento antineoplásico para leucemia linfóide aguda e leucemia mieloide aguda, bem como verificar se essas complicações estão associadas ao estado de higiene bucal.	Anormalidades bucais foram comuns em crianças que receberam quimioterapia e a mucosite foi a manifestação mais prevalente. As lesões orais foram associadas à fase de indução da quimioterapia. A mucosite não foi associada ao estado de saúde bucal das crianças/adolescentes atendidos.
DHOLA M <i>et al.</i> , 2014	Correlation of oral health in children with acute leukemia during the induction phase.	Coorte prospectivo	Estudar as manifestações orais da leucemia durante a fase de indução e sua correlação com o nível de higiene bucal.	O estado de saúde bucal piorou após o primeiro ciclo de quimioterapia da fase de indução em pacientes pediátricos com LLA. Houve aumento considerável no índice IHO-S, índice gengival e CPO-D/ceo-d. Lesões como úlcera aftosa e queilite angular foram observadas em duas crianças, enquanto as demais não apresentaram complicações orais.
AZHER, SHIGG AON, 2013.	Oral health status of children with acute lymphoblastic leukemia undergoing chemotherapy.	Transversal	Avaliar o estado de saúde bucal de crianças com leucemia linfoblástica aguda em tratamento quimioterápico.	A maioria das crianças com LLA hospitalizadas apresentavam uma saúde bucal precária, por isso os autores enfatizam a necessidade de manutenção de um regime de higiene bucal juntamente ao tratamento de cárie para prevenir quaisquer infecções dentárias e periodontais que interfiram nas condições sistêmicas gerais.

MENDO NÇA <i>et al.</i> , 2012.	Prospective evaluation of HSV, <i>Candida</i> spp., and oral bacteria on the severity of oral mucositis in pediatric acute lymphoblastic leukemia.	Coorte prospectivo	Avaliar prospectivamente a associação do HVS-1, <i>Candida</i> spp. e bactérias orais na gravidade da mucosite oral na leucemia linfoblástica aguda pediátrica.	A presença de HSV e <i>Candida</i> spp. nos dias 14 e 56 do tratamento esteve associada ao aumento da gravidade da mucosite em crianças e adolescentes com LLA.
---------------------------------	--	--------------------	---	---

Fonte: Elaborado pela autora, 2022.

5 CONCLUSÃO

As manifestações orais acontecem como efeitos adversos da doença e/ou do tratamento. Na presente revisão de literatura as mais prevalentes foram mucosite oral, alterações gengivais e salivares, cárie dentária e infecções oportunistas, como infecções fúngicas por *C. albicans* e em menor frequência por Herpes vírus simples e gengivoestomatite herpética.

Ainda, observa-se que pacientes pediátricos com LLA são mais frequentemente acometidos com essas repercussões quando comparados com crianças sem a doença. Dessa forma, a integralidade dos serviços de saúde e a inclusão da equipe odontológica antes, durante e após o tratamento oncológico possibilita a esses pacientes o diagnóstico precoce, ações preventivas e a manutenção da saúde oral.

REFERÊNCIAS

ALI, M. H. M.; NURELHUDA, N. M. Oral health status and its determinants in children with leukaemia at the Radiation and Isotop Center Khartoum, Khartoum State, Sudan. **Sudanese Journal of Paediatrics**, Cartum, v. 19, n. 2, p. 93-100, 2019.

ALNUAIMI, E.; HABALI, M. A.; KHAMIS, A.; KOWASH, M. Oral health problems in leukaemic paediatric patients in the United Arab Emirates: a retrospective study. **European journal of paediatric dentistry**, Milano, v. 19, n. 3, p. 226-232, 2018.

AZHER, U.; SHIGGAON, N. Oral health status of children with acute lymphoblastic leukemia undergoing chemotherapy. **Indian Journal of Dental Research**, Ahmedabad, v. 24, n. 4, p. 523, 2013.

DHOLAM, K. P.; GURAV, S.; DUGAD, J.; BANAVLI, S. Correlation of oral health in children with acute leukemia during the induction phase. **Indian Journal of Medical and Paediatric Oncology**, Mumbai, v. 35, n. 1, p. 36-39, 2014.

DUBEY, S.; SAHA, S.; TRIPATHI, A. M.; BHATTACHARYA, P.; DHINSA, K.; ARORA, D. A comparative evaluation of dental caries status and salivary properties of children aged 5-14 years undergoing treatment for acute lymphoblastic. **Journal of the Indian Society of Pedodontics and Preventive Dentistry**, Chandgarh, v. 36, n. 3, p. 283-289, 2018.

INSTITUTO NACIONAL DE CÂNCER. **Leucemia**. Rio de Janeiro, 25 abr. 2022. Disponível em: <https://www.inca.gov.br/tipos-de-cancer/leucemia>. Acesso em: 03 jun. 2022.

JAVED, F.; UTREJA, A.; CORREA, F. O. B.; ASKAR, M. L.; HUDIEB, M.; QAYYUM, F.; RASHEED, A. A.; ALMAS, K.; HEZAIMI, K. A. Oral health status in children with acute lymphoblastic leukemia. **Critical Reviews in Oncology/Hematology**, Boca Raton, v. 83, n. 3, p. 303-309, 2012.

KAPOOR, G.; GOSWAMI, M.; SHARMA, S.; MEHTA, A.; DHILLON, J. K. Assessment of oral health status of children with leukemia: a cross-sectional study. **Special Care in Dentistry**, Chicago, v. 39, n. 6, p. 564-571, 2019.

KOWALCZYK, D. O.; SLAWINSKA, E. K.; BROZYNA, A.; SZYBKA, A. T.; BAGINSKA, B. D. Dental caries in children and adolescents during and after antineoplastic chemotherapy. **The journal of clinical pediatric dentistry**, Birmingham, v. 42, n. 3, p. 225-230, 2018.

MALARD, F.; MOHTY, M. Acute lymphoblastic leukaemia. **Lancet**, London, v. 395, n. 10230, p. 1146-1162, 2020.

MARQUES, E. A. L. V. **Aplicação de marcadores imunofenotípicos por citometria de fluxo na detecção de doença residual mínima e determinação do prognóstico em crianças com Leucemia Linfóide Aguda B**. 2017. Tese (Doutorado em Biociências e Biotecnologia em Saúde) - Instituto Aggeu Magalhães, Fundação Oswaldo Cruz, Recife, 2017.

MAZAHERI, R.; JABBARIFAR, E.; GHASEMI, E.; AKKAFZADEH, E.; POURSAIED, E. Oral health status, salivary pH status, and Streptococcus mutans counts in dental plaques and saliva of children with acute lymphoblastic leukemia. **Dental Research Journal**, Isfahan, v. 14, n. 3, p. 188-194, 2017.

MENDONÇA, R. M. H.; ARAÚJO, M.; LEVY, C. E.; MORARI, J.; SILVA, R. A.; YUNES, J. A.; BRANDALISE, S. R. Prospective evaluation of HSV, Candida spp., and oral bacteria on the severity of oral mucositis in pediatric acute lymphoblastic leukemia. **Supportive Care in Cancer**, Berlin, v. 20, n. 5, p. 1101-1107, 2012.

MORAIS, E. F.; LIRA, J. A. S.; MACEDO, R. A. P.; SANTOS, K. S.; ELIAS, C. T. V.; MORAIS, M. L. S. A. Oral manifestations resulting from chemotherapy in children with acute lymphoblastic leukemia. **Revista Brasileira de Otorrinolaringologia**, São Paulo, v. 80, n. 1, p. 78-85, 2014.

NATIONAL CANCER INSTITUTE. **Childhood Acute Lymphoblastic Leukemia Treatment (PDQ®)–Patient Version**. USA, 28 abr. 2022. Disponível em: <https://www.cancer.gov/types/leukemia/patient/child-all-treatment-pdq>. Acesso em: 15 jun. 2022.

OLIVEIRA, M. C.; BORGES, T. S.; JÚNIOR, S. A. Q. M.; GASSEN, H. T.; FONTANELLA, V. R. C. Oral manifestations in pediatric patients receiving chemotherapy for leukemia. **Stomatologia**, Canoas, v. 22, n. 43, p. 20-30, 2016.

PARRA, J. J.; ALVARADO, M. C.; MONSALVE, P.; COSTA, A. L. F.; MONTESINOS, G. A.; PARRA, P. A. Oral health in children with acute lymphoblastic leukaemia: before and after chemotherapy treatment. **European Archives of Paediatric Dentistry**, v. 21, n. 1, p. 129-136, 2019.

PELS, E. J. Oral mucositis and saliva IgA, IgG and IgM concentration during anti-tumor treatment in children suffering from acute lymphoblastic leukemia. **Advances in Clinical and Experimental Medicine**, Wrocław, v. 26, n. 9, p. 1351-1358, 2017.

STYCZYNSKI, J.; DEBSKI, R.; CZYZEWSKI, K.; GAGOLA, K.; MARQUARDT, E.; ROSZKOWSKI, K.; WINIECKI, J.; JAWORSKA, N.; LECKA, M.; KONIECZEK, J.; GALAZKA, P.; POGORZALA, M.; PRZYGONSKA, M.; WYSOCKI. Acute lymphoblastic leukemia in children: better transplant outcomes after total body irradiation-based conditioning. **In Vivo**, Atenas, v. 35, n. 6, p. 3315-3320, 2021.

VALÉRA, M. C.; ESCLASSAN, E. N.; PASQUET, M.; VAYSSE, F. Oral complications and dental care in children with acute lymphoblastic leukaemia. **Journal of oral pathology & medicine**, Copenhagen, v. 44, n. 7, p. 483-489, 2015.

WANG, Y.; ZENG, X.; YANG, X.; QUE, J.; DU, Q.; ZHANG, Q.; ZOU, J. Oral health, caries risk profiles, and oral microbiome of pediatric patients with leukemia submitted to chemotherapy. **Biomed Research International**, Nova York, 2021.

AGRADECIMENTOS

A Deus, pelo amor incondicional em todos os momentos da minha vida, até quando não merecia. Foi meu alicerce para que eu conseguisse até aqui chegar. E à Nossa Senhora que cuidou de mim e me guardou como mãe, guiando e fortalecendo meu caminho.

Aos meus pais, Lúcia Rodrigues e Gilson Berto, a quem dedico este trabalho, por serem os meus maiores incentivadores e por diversas vezes abdicarem dos próprios sonhos para a realização do meu. Meu pai, que me ama incondicionalmente e que sempre trabalhou mais de 13 horas por dia para me ofertar um futuro com oportunidades que ele não teve, me garantindo sempre o melhor e o necessário. E à minha mãe, que é um exemplo de mulher forte e guerreira, a qual a estar disposta a fazer tudo que é possível pela felicidade dos filhos. Tudo foi por vocês.

Ao meu irmão, Rennan Berto, que apesar da pouca idade, foi e sempre será minha a companhia nessa jornada da vida.

À minha orientadora Jossaria Sousa, por todas as contribuições neste trabalho, paciência e compreensão. Sempre foi solícita, humana e empática. Não tenho dúvidas da grande profissional que a Odontopediatria possui.

Ao meu namorado, Bruno Adelino, por todo o apoio, amor e companheirismo. Por acreditar em mim quando nem eu mesma acreditava e me encorajar quando os dias eram difíceis e sinuosos.

Aos meus avós, Luzia Rodrigues, João Targino, Severina Trajano e Genival Berto (*in memoriam*) e à minha família que, de perto ou de longe, torceu e vibrou por todas as conquistas que obtive ao longo dessa trajetória.

Ao meu tio, Lucas Rodrigues, a quem tenho grande admiração e respeito. Desde muito pequeno trabalhou arduamente tornando-se um homem honrado, humilde e honesto. Agradeço por sua generosidade ao custear minha formação e por toda a disponibilidade em todas as vezes que precisei.

À Andresa Galdino, com quem dividi moradia e se tornou uma grande amiga para mim. Foi minha companhia de noites de estudo, riso frouxo e boas conversas. Com seu jeito leve me ensinou a olhar a vida com mais serenidade.

À minha dupla de clínica e de vida, Lilian Juliana, pessoa de fé, resiliência e determinação inquestionáveis. Agradeço por toda a paciência e por compartilhar momentos tão especiais ao longo desses anos, assim como todo o carinho e cuidado que teve/tem comigo.

À minha querida turma XIV, cujos colegas se tornaram grandes amigos. Com eles dividi muitos momentos felizes, minimizando a saudade de casa e os dias de angústias e medos. Represento-a aqui nos nomes de Henrique Souto, Matheus Amorim, Darah Santos, Ana Vitória e Thallyta Gonçalves. De modo muito especial, às minhas meninas, Rafaelle Leal, Geovanna Caroline, Luana Gouveia e Marcela Rodrigues. Foram fortaleza e acalento em incontáveis circunstâncias. Guardarei para sempre tudo que vivemos juntas.

Às minhas amigas do coração, Adimilly Neri, Danielle Fernandes e Mariana Coppi, que sempre estiveram comigo, me ouviram, incentivaram e compreenderam minha ausência. Tenho muita sorte por tê-las.

Aos professores da banca examinadora, Tácio Lyra e Emerson Tavares, por aceitarem o convite e pelas valiosas atribuições no enriquecimento deste trabalho. A todos os professores por quem passei, pelos ensinamentos e direcionamentos que incansavelmente foram repassados a mim. Sem eles, a conclusão desse

curso não seria possível. Estendo ainda meus agradecimentos aos técnicos e servidores da Universidade Estadual da Paraíba – Campus VIII, que com muita gentileza e proatividade facilitaram o nosso cotidiano.

Por fim, mas não menos importante, meu muito obrigada a todos os pacientes que tive a honra de atender e que contribuíram de forma indubitável à minha formação profissional e pessoal.