



**UNIVERSIDADE ESTADUAL DA PARAÍBA
CAMPUS I
CENTRO DE CIÊNCIAS BIOLÓGICAS E DA SAÚDE
CURSO DE FISIOTERAPIA**

CARLA TACIANA DOS SANTOS FERNANDES

**LÚPUS ERITEMATOSO SISTÊMICO NO SEXO MASCULINO: UM ESTUDO DE
CASO**

CAMPINA GRANDE – PB

2014

CARLA TACIANA DOS SANTOS FERNANDES

**LÚPUS ERITEMATOSO SISTÊMICO NO SEXO MASCULINO: UM ESTUDO DE
CASO**

Trabalho de Conclusão de Curso apresentado ao Curso de Graduação em Fisioterapia da Universidade Estadual da Paraíba, em cumprimento à exigência para obtenção do título de Bacharel em Fisioterapia.

Orientador (a): Ms. João Virgínio de Moura

CAMPINA GRANDE – PB

2014

É expressamente proibida a comercialização deste documento, tanto na forma impressa como eletrônica. Sua reprodução total ou parcial é permitida exclusivamente para fins acadêmicos e científicos, desde que na reprodução figure a identificação do autor, título, instituição e ano da dissertação.

F363I Fernandes, Carla Taciana dos Santos.
Lúpus eritematoso sistêmico no sexo masculino [manuscrito] :
Um estudo de caso / Carla Taciana dos Santos Fernandes. - 2014.
31 p.

Digitado.
Trabalho de Conclusão de Curso (Graduação em Fisioterapia)
- Universidade Estadual da Paraíba, Centro de Ciências Biológicas
e da Saúde, 2014.
"Orientação: Prof. Me. João Virgínio de Moura,
Departamento de Fisioterapia".

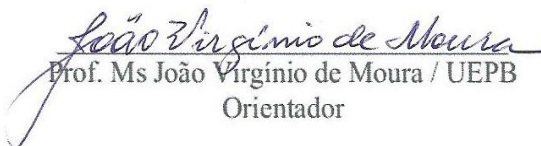
1. Lúpus. 2. Fisioterapia. 3. Doença autoimune. I. Título.
21. ed. CDD 616.978

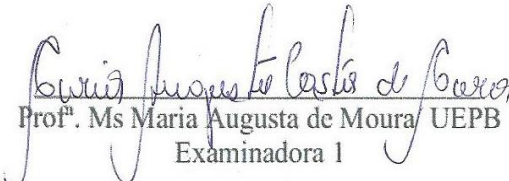
CARLA TACIANA DOS SANTOS FERNANDES

LÚPUS ERITEMATOSO SISTÊMICO NO SEXO MASCULINO: Um Estudo De Caso

Trabalho de Conclusão de Curso apresentado ao Curso de Graduação em Fisioterapia da Universidade Estadual da Paraíba, em cumprimento à exigência para obtenção do título de Bacharel em Fisioterapia.

Aprovada em 02/12/2014.


Prof. Ms João Virgínio de Moura / UEPB
Orientador


Prof.^ª Ms Maria Augusta de Moura / UEPB
Examinadora 1


Prof.^ª Ms Renata Cavalcanti Farias / UEPB

A DEUS, por ter me dado forças para prosseguir, aos meus filhos, a minha mãe e meus familiares, ao meu Orientador João Virgínio de Moura, e a todos os professores, aos colegas de turma, aos quais dividi cinco anos de minha vida com alegrias, tristezas, derrotas, dificuldades, desânimos, mas com tudo isso somos vencedores. E ao paciente do estudo, DEDICO.

AGRADECIMENTOS

Essencialmente a DEUS, pelas oportunidades que me deu na vida na vida de transformar meus sonhos em realidade.

Aos meus filhos, que são a razão da minha energia, persistência e luta pelo incentivo constante, pessoas importantes para mim e que fazem da vida a maior alegria e me fazem ter vontade de vencer.

Ao meu orientador João Virgínio de Moura pela compreensão e incentivo, um ótimo profissional com quem participei de lutas que me trouxeram cada vez mais amadurecimento como profissional.

As minhas amigas de curso Micaella, Roberta, Elaine, Elizandra, Izabel, Hortência, pessoas importantes no conjunto que cerca minha vida, pois não há nada que se possa comparar com a certeza de saber que compartilhamos uma compreensão que vai durar pelo resto de nossas vidas e todas as outras que não citei e que tive momentos especiais de cumplicidade e de experiências os meus sinceros agradecimentos.

As minhas equipes de estágio, por todas as vezes que necessitei da ajuda de alguma delas e me ajudaram sem pedir nada em troca.

Meus agradecimentos especiais a esta Universidade e meus professores responsáveis pela minha formação, principalmente a professora Renata em que estive disposta a enfrentar os desafios junto comigo e sempre foi uma grande amiga sempre disposta a ouvir e me ajudar, à professora Nadja que incentivou com palavras de conforto para eu confiar em mim mesma, que posso e sou capaz; a professora Augusta que sempre passou seu conhecimento e acreditou em meu potencial; a professora Giselda a qual tenho grande admiração como pessoa e profissional, e as professoras Valeria e Claudia que passaram grande conhecimento e me deram oportunidade de aprender; a professora Alba que de sua maneira alegre de ser sempre me tratou com carinho e atenção, enfim, a todos vocês queridos professores que sempre me mostraram com entusiasmo o quanto é maravilhoso, gratificante e satisfatório o trabalho de um Fisioterapeuta.

“Não confunda derrotas com fracasso nem vitórias com sucesso. Na vida de um campeão sempre haverá algumas derrotas, assim como na vida de um perdedor sempre haverá vitórias. A diferença é que, enquanto os campeões crescem nas derrotas, os perdedores se acomodam nas vitórias.”

Roberto Shinyashiki

SUMÁRIO

RESUMO	7
1 INTRODUÇÃO.....	8
2 REFERENCIAL TEÓRICO.....	10
2.1 Definição.....	10
2.2 Etiologia.....	10
2.3 Incidência , Prevalência e Mortalidade	11
2.4 Diagnóstico do Lúpus Eritematoso Sistêmico	12
2.5 Manifestações Sistêmicas	13
3 REFERENCIAL METODOLÓGICO	18
Tipo de Pesquisa	18
Local da Pesquisa.....	18
População e amostra.....	18
Critérios de Inclusão e Exclusão.....	18
Instrumentos de Coleta de Dados	18
Procedimento de Coleta de Dados	18
Processamento e Análise dos Dados.....	19
Aspectos Éticos.....	19
4 DADOS E ANÁLISE DA PESQUISA.....	20
5 CONSIDERAÇÕES E CONCLUSÕES	26
REFERÊNCIAS.....	28

LÚPUS ERITEMATOSO SISTÊMICO NO SEXO MASCULINO: Um Estudo De Caso

FERNANDES, Carla Taciana dos Santos¹
MOURA, João Virgínio²

RESUMO

Lúpus eritematoso sistêmico (LES) é uma doença autoimune, crônica, inflamatória do tecido conjuntivo e que acomete múltiplos órgãos e sistemas, de forma remissiva e recidivante, que possui um início agudo ou insidioso. De etiologia multifatorial, pode apresentar manifestações clínicas e laboratoriais bastante pleiomórficas. Algumas manifestações são habituais, outras são raras. Como objetivo relatar um caso de Lúpus Eritematoso Sistêmico acometido no sexo masculino no Hospital Universitário Alcides Carneiro (HUAC). Trata-se de um estudo de caso, de caráter exploratório, descritivo e retrospectivo, documental com pesquisa em prontuário, onde a amostra foi composta por um paciente do sexo masculino com diagnóstico de LES. Os resultados desse estudo revelam que pacientes do sexo masculino também desenvolvem as manifestações clínicas típicas de Lúpus como em casos femininos, no entanto, certas manifestações clínicas principais podem ser diferentes. O paciente apresentou uma variedade de sintomas, ocorrendo acometimento cardiopulmonar com presença de derrame pleural bilateral, derrame pericárdico, insuficiência respiratória aguda, choque séptico de origem pulmonar, e acometimentos sistêmicos como o renal e osteomuscular, sendo realizado tratamento medicamentoso e fisioterapêutico. Porém o acometimento de múltiplos órgãos, em especial os sistemas renal, cardíaco e respiratório contribuem grandemente para maior risco de óbito nesses pacientes. Onde apesar deste risco elevado o tratamento mostrou-se ser eficaz melhorando a sobrevida do paciente, embora com sequelas.

PALAVRAS-CHAVE: LES, Estudo de caso, Masculino.

¹ Aluna de graduação de Fisioterapia da Universidade Estadual da Paraíba – Campus I, email: carlataciana.pb@gmail.com

² Professor Mestre do curso de Fisioterapia da Universidade Estadual da Paraíba – Campus I

1 INTRODUÇÃO

Lúpus eritematoso sistêmico (LES) é uma doença autoimune sistêmica caracterizada pela produção de autoanticorpos, formação e deposição de imunocomplexos, inflamação em diversos órgãos e dano tecidual. É crônica, de caráter remitente e recidivante, possuindo um início agudo ou insidioso. Algumas manifestações são habituais, outras são raras. No entanto, as articulações, a pele e o sangue são afetados em 80% a 100% dos pacientes, enquanto os rins, o sistema nervoso central e o sistema cardiopulmonar acometem cerca de 50% dos casos, e a trombose é vista entre 10 e 70% dos pacientes. (MAGALHÃES JUNIOR, 2013; PÓVOA, 2010).

De etiologia multifatorial, a doença evolui com surtos de atividade variada, intercalados por períodos de remissão e podendo apresentar manifestações clínicas e laboratoriais bastante pleiomórficas. Fatores genéticos, ambientais e hormonais participam do desequilíbrio do sistema imune, com produção de auto anticorpos dirigidos contra proteínas nucleares, alguns dos quais comprovadamente participam da lesão tecidual. (MEINÃO; SATO, 2008)

Segundo Borba et al. (2008), a incidência é mais frequente, em mulheres em fase reprodutiva, na proporção de nove a dez mulheres para um homem e com prevalência variando de 10 a 50/ 100.000 habitantes em estudos norte-americanos. No Brasil, estima-se uma incidência de 8,7 casos para cada 100.000 pessoas por ano. Pode ocorrer em diversas raças, onde, nenhuma faixa etária está isenta do acometimento dessa doença, a qual pode incidir tanto na infância quanto em idade mais avançada, variando de acordo com cada país ou região, ainda não determinados esses números. (MEINÃO; SATO, 2008)

No entanto, um esclarecimento completo do porque a doença é tão rara nos homens permanece indefinida. Um estudo a caracterizou como o “monstro do Lago Ness”, ou seja, muitas vezes relatada, mas não provado. Outros já parecia mais convencido de que pode-se ter um curso mais grave, ocorrendo maior incidência de doença renal, serosite, trombozes e doença de pele discoide. O autor afirma ainda que a taxa de mortalidade é significativamente elevada em pacientes do sexo masculino, na faixa de 11,5% em comparação com 6,2% no grupo feminino, e que esse percentual é elevado apenas no primeiro ano após o diagnóstico. Sugere-se que em homens mais velhos o comprometimento é maior, e que o curso clínico da doença é mais complexo do que nas mulheres. (MURPHY; ISENBERG, 2013)

O debate sobre se realmente há um curso de doença diferente em homens com LES continua e complica-se devido números reduzidos de pacientes, onde os estudos não

conseguem graduar as diferenças na duração da doença, etnia, comorbidades ou que têm potencial viés de seleção, podendo levar a uma representação distorcida do fenótipo clínico em homens. No entanto há sugestões de que certo número de características clínicas pode ser diferencialmente expresso. Há evidências consistentes para a redução da incidência de alopecia, eritema malar e artralgia / artrite em homens, na apresentação e no curso da doença subsequente. Em contraste, não pode ser dito de forma fiável que há um aumento da incidência definida de nefropatia, episódios trombóticos, os danos ou, mais importante ainda, um maior risco de mortalidade. A literatura mostra que a gravidade da doença no sexo masculino pouco se difere do sexo feminino tornando o prognóstico evidente. (MURPHY; ISENBERG, 2013)

Nogueira et. al (2009) afirma que a fisioterapia é uma ferramenta-chave para restaurar e melhorar o bem estar musculoesquelético e cardiopulmonar do paciente com LES, por meio de exercícios e manobras específicas consegue-se a manutenção e a melhora das funções cardiorrespiratórias e musculares, corrigindo a disfunção, minimizando os efeitos da inatividade e corrigindo a ineficiência dos músculos afetados, acelerando assim sua reabilitação.

Neste estudo tivemos como objetivo relatar um caso de Lúpus Eritematoso Sistêmico acometido no sexo masculino no Hospital Universitário Alcides Carneiro (HUAC), desde o os sintomas iniciais, passando por sua evolução diária até o comprometimento cardiorrespiratório e sistêmico, analisando suas complicações e concluindo sobre a importância do acompanhamento da fisioterapia em suas fases de internamento.

2 REFERENCIAL TEÓRICO

2.1 Definição

Lúpus eritematoso sistêmico (LES) é uma doença autoimune sistêmica caracterizada pela produção de autoanticorpos, formação e deposição de imunocomplexos, inflamação em diversos órgãos e dano tecidual. O Lúpus talvez seja a mais distinta das doenças autoimunes, sendo riquíssima em achados clínicos e ainda pouco compreendida. As características clínicas são polimórficas, e a evolução costuma ser crônica, com períodos de exacerbação e remissão. A doença pode cursar com sintomas constitucionais como, artrite, serosite, nefrite, vasculite, miosite, manifestações muco cutâneas, hemocitopenias imunológicas, diversos quadros neuropsiquiátricos, hiperatividade reticulo endotelial e pneumonite. (MAGALHÃES JUNIOR, 2013; PINHEIRO, 2008)

O desenvolvimento da doença está relacionado a fatores genéticos, hormonais, ambientais e estresse psicológico, sendo que este último fator é considerado pelos pesquisadores, como importante desencadeador da patologia e de suas agudizações. O LES pode afetar vários órgãos, sendo que as articulações, a pele e os rins são os mais comprometidos. Pode atingir ainda o sistema cardíaco, o pulmonar, o neuropsiquiátrico, o gastrointestinal e o hematológico. O tratamento deve ser individualizado para cada paciente, dependendo dos órgãos ou dos sistemas comprometidos e da gravidade dos sintomas. (PÓVOA, 2010; BORBA et al., 2008)

2.2 Etiologia

A etiologia do LES é pouco esclarecida, seu desenvolvimento está relacionado à predisposição genética, sendo desencadeada por fatores hormonais e ambientais, portanto, pessoas que nascem com susceptibilidade genética para desenvolver a doença, em algum momento, após uma interação com fatores ambientais (irradiação solar, infecções virais ou por outros micro-organismos), passam a apresentar alterações imunológicas. A principal delas é o desequilíbrio na produção de anticorpos que reagem com proteínas do próprio organismo e causam inflamação em

diversos órgãos como na pele, mucosas, pleura e pulmões, articulações, rins etc. (MAGALHÃES JUNIOR, 2013; SOCIEDADE BRASILEIRA DE REUMATOLOGIA, 2011)

Dessa forma, entendemos que o tipo de sintoma que a pessoa desenvolve, depende do tipo de auto anticorpo que a pessoa tem e, que como o desenvolvimento de cada anticorpo se relaciona às características genéticas de cada pessoa, terão manifestações clínicas específicas e muito pessoais. A etiologia e patogênese do LES continuam pouco compreendidas, todavia, face à investigação levada a cabo nas últimas décadas, é hoje aceito que o LES é uma doença multifatorial na qual a interação entre fatores ambientais e genes de susceptibilidade originam respostas imunes anormais que levarão ao desenvolvimento desta doença. (FONSECA, 2009)

2.3 Incidência , Prevalência e Mortalidade

Segundo Magalhaes Junior (2013), a incidência estimada em diferentes locais do mundo é de aproximadamente 1 a 22 casos para cada 100.000 pessoas por ano. Estima-se que no Brasil a incidência esteja em torno de 8,7 casos para cada 100.000 pessoas por ano, de acordo com um estudo epidemiológico realizado na região Nordeste.

De maneira geral a prevalência é estimada de 1 a 5 pacientes para cada 10.000 habitantes, nos Estados unidos esse número varia de 15 a 50 por 100.000 habitantes sendo maior entre afro-americanos. Quanto ao sexo, é mais prevalente no sexo feminino, acometendo entre nove a 12 mulheres para cada homem. Na faixa etária igual e acima de 50 anos, há menor predomínio do sexo feminino, variando de 3,2 a nove mulheres para cada homem acometido. Além disso, o gênero pode produzir diferentes características na manifestação da doença. (MEINÃO; SATO, 2008; AGRAWAAL; DHAKAL, 2014)

A alta prevalência no sexo feminino na idade reprodutiva, com um declínio após a menopausa e a frequente exacerbação durante a gravidez, sugere que a maior relação da taxa de hormônios femininos (estrógenos) e masculinos (testosterona) participa da patogênese da doença. No entanto, tem sido demonstrado que homens com lúpus não produzem níveis de estrogênio anormais, o que sugere que o estrogênio não pode ser considerado um determinante isolado do lúpus. Em um estudo onde foram investigados 12 homens com LES, observou-se não haver nenhuma evidência de hipogonadismo ou deficiência androgênica. Homens com lúpus são férteis, sexualmente ativos e têm histórico reprodutivo normal. No que se refere a influência ambiental, reconhece-se que raios ultravioletas, alguns

medicamentos e agentes infecciosos, especialmente vírus Epstein-Barr, são fatores considerados desencadeantes da doença (ALMEIDA, 2011; MEINÃO; SATO, 2008).

A mortalidade dos pacientes com LES é em torno de 3 a 5 vezes maior do que a da população geral e está relacionada a atividade inflamatória da doença, especialmente quando há acometimento renal e do sistema nervoso central (SNC), à um maior risco de infecções graves decorrentes da imunossupressão e, tardiamente, às complicações da própria doença e do tratamento, sendo a doença cardiovascular um dos mais importantes fatores de morbidade e mortalidade dos pacientes. (MAGALHÃES JUNIOR, 2013)

Santiago et. al (2014) afirma que ainda que a taxa de mortalidade esteja nesta proporção, a taxa de sobrevivência média comprovada tem melhorado mundialmente nas últimas duas décadas, sendo que nos estados unidos a sobrevida em dez anos supera 90% e a de quinze anos já chega a 80%. Atribuindo, esse aumento na sobrevida, ao diagnóstico precoce de doenças renais, o uso mais cauteloso dos corticosteroides e agentes citotóxicos, a disponibilidade de sistemas de saúde, o avanço das terapias biológicas e da substituição renal e a melhor gestão de complicações associadas como infecção, dislipidemias e hipertensão

2.4 Diagnóstico do Lúpus Eritematoso Sistêmico

Segundo Magalhães Junior (2013), o diagnóstico é estabelecido a partir da presença de pelo menos 4 dos 11 critérios de classificação, em qualquer momento da vida dos pacientes, propostos pelo American College of Rheumatology (ACR) em 1982 e revisados em 1997, aceitos universalmente, conforme descritos abaixo.

1. Eritema malar: eritema fixo, plano ou elevado nas eminências malares, tendendo a poupar a região nasolabial.
2. Lesão discoide: lesão eritematosa, infiltrada, com escamas queratóticas aderidas e tampões foliculares, que evolui com cicatriz atrófica e discromia.
3. Fotossensibilidade: eritema cutâneo resultante de reação incomum ao sol, por história do paciente ou observação do médico.
4. Úlcera oral: ulceração oral ou nasofaríngea, geralmente não dolorosa, observada pelo médico.
5. Artrite: artrite não erosiva envolvendo 2 ou mais articulações periféricas, caracterizada por dor à palpação, edema ou derrame.

6. Serosite: a) pleurite - história convincente de dor pleurítica ou atrito auscultado pelo médico ou evidência de derrame pleural; ou b) pericardite - documentada por eletrocardiografia ou atrito ou evidência de derrame pericárdico.

7. Alteração renal: a) proteinúria persistente de mais de 0,5 g/dia ou acima de 3+ (+++) se não quantificada; ou b) cilindros celulares - podem ser hemáticos, granulares, tubulares ou mistos.

8. Alteração neurológica: a) convulsão - na ausência de fármacos implicados ou alterações metabólicas conhecidas (por exemplo, uremia, cetoacidose, distúrbios hidroeletrólíticos); ou b) psicose - na ausência de fármacos implicados ou alterações metabólicas conhecidas (por exemplo, uremia, cetoacidose, distúrbios hidroeletrólíticos).

9. Alterações hematológicas: a) anemia hemolítica com reticulocitose; ou b) leucopenia de menos de 4.000/mm³ em duas ou mais ocasiões; ou c) linfopenia de menos de 1.500/mm³ em duas ou mais ocasiões; ou d) trombocitopenia de menos de 100.000/mm³ na ausência de uso de fármacos causadores.

10. Alterações imunológicas: a) presença de anti-DNA nativo; ou b) presença de anti-Sm; ou c) achados positivos de anticorpos antifosfolípídios baseados em concentração sérica anormal de anticardiolipina IGG ou IGM, em teste positivo para anticoagulante lúpico, usando teste-padrão ou em VDRL falso-positivo, por pelo menos 6 meses e confirmado por FTA-Abs negativo.

11. Anticorpo antinuclear (FAN): título anormal de FAN por imunofluorescência ou método equivalente em qualquer momento, na ausência de fármacos sabidamente associados ao Lúpus induzido por fármacos.

2.5 Manifestações Sistêmicas

O Lúpus Eritematoso Sistêmico (LES) é uma doença difusa do tecido conjuntivo que apresenta inúmeras manifestações clínicas. É caracterizada imunologicamente pela presença de múltiplos auto anticorpos, sendo suas manifestações bastante polimórficas. A lesão tecidual ocorre devido a auto anticorpos específicos ou depósito de complexos antígeno-anticorpo. Pode haver comprometimento dos sistemas ósteo-articular, muscular, mucocutâneo, vascular, renal, sistema nervoso, cardíaco, pulmonar, gastrointestinal, hematológico, ocular e auditivo. (REZENDE; IORIO, 2008)

Segundo a Sociedade Brasileira de Reumatologia (2011), as manifestações clínicas mais frequentes são:

- a) Lesões de pele: ocorrem em cerca de 80% dos casos, ao longo da evolução da doença. As lesões mais características são manchas avermelhadas nas maçãs do rosto e dorso do nariz, denominadas lesões em asa de borboleta (a distribuição no rosto lembra uma borboleta) e que não deixam cicatriz. Na pele também pode ocorrer vasculite (inflamação de pequenos vasos), causando machas vermelhas ou vinhosas, dolorosas em ponta dos dedos das mãos ou dos pés.
- b) Articulares: a dor com ou sem inchaço nas juntas, ocorre em algum momento em 90% das pessoas com LES e envolve principalmente as mãos, punhos, joelhos e pés. A artrite (inflamação das juntas) tende a ser bastante dolorosa e ocorrer de forma intermitente, com períodos de melhora e piora. Às vezes também surgem tendinites.
- c) A inflamação das membranas que recobrem o pulmão (pleuris) e coração (pericardite) são relativamente comuns, podendo ser leves e assintomáticas, ou, se manifestar como dor no peito. Caracteristicamente no caso da pleuris, a dor ocorre ao respirar, podendo causar também tosse seca e falta de ar. Na pericardite, além da dor no peito, pode haver palpitações e falta de ar.
- d) Inflamação nos rins (nefrite): é uma das que mais preocupam e ocorre em cerca de 50% das pessoas com LES. No início pode não haver qualquer sintoma, apenas alterações nos exames de sangue e/ou urina. Nas formas mais graves, surge pressão alta, inchaço nas pernas, a urina fica espumosa, podendo haver diminuição da quantidade de urina. Quando não tratada rapidamente e adequadamente, o rim deixa de funcionar (insuficiência renal) e o paciente pode precisar fazer diálise ou transplante renal.
- e) Alterações neuropsiquiátricas: essas manifestações são menos frequentes, mas podem causar convulsões, alterações de humor ou comportamento (psicoses), depressão e alterações dos nervos periféricos e da medula espinhal.
- f) Sangue: as alterações nas células do sangue são devido aos anticorpos contra estas células, causando sua destruição. Assim, se os anticorpos forem contra os glóbulos vermelhos (hemácias) vão causar anemia, contra os glóbulos brancos vai causar diminuição de células brancas (leucopenia ou linfopenia) e se forem contra as plaquetas causarão diminuição de plaquetas (plaquetopenia). Os sintomas causados pelas alterações nas células do sangue são muito variáveis. A anemia pode causar palidez da pele e mucosas e cansaço e, plaquetopenia poderá causar aumento do

sangramento menstrual, hematomas e sangramento gengival. Geralmente a diminuição dos glóbulos brancos é assintomática.

O Lúpus Eritematoso evolui com períodos de atividade e períodos variáveis, em que os pacientes são assintomáticos ou oligossintomáticos. O envolvimento de diferentes órgãos ou sistemas pode ocorrer simultaneamente ou sequencialmente. As queixas constitucionais, como adinamia, mal-estar, fadiga, perda de peso e febre são frequentemente observadas na fase ativa da doença. A febre pode ser baixa e contínua, ou alta, atingindo picos, e deve ser diferenciado de infecção intercorrente. A fadiga é uma queixa muito frequente e inespecífica. A perda de peso é geralmente leve, no entanto, em alguns casos, pode ser muito grave, levando à Caquexia Lúpica (ALMEIDA, et. al, 2011)

Segundo Almeida et. al (2011), a orelha interna pode ser acometida por diversos mecanismos, sendo a manifestação mais frequente a disacusia sensorineural flutuante, bilateral, rapidamente progressiva e com boa responsividade a imunossupressores.

Silva e Muller (2008) mostram que as manifestações intratorácicas são frequentes, podendo ser assintomáticas ou sintomáticas e com vários graus variados de gravidade. O padrão e a frequência de comprometimento intratorácico dependem do tipo específico da doença do colágeno, que pode envolver um ou vários compartimentos simultaneamente, tais como alvéolos, interstício, vasos, tecidos linfáticos, vias aéreas e pleura.

Segundo Magalhães Júnior (2013), a Pericardite é a manifestação cardíaca mais comum, podendo ser clínica ou subclínica, e ocorre em até 55% dos pacientes. No caso de derrame pericárdico apresenta-se geralmente pequeno e detectável apenas por ecocardiografia, onde raramente evolui para tamponamento cardíaco ou pericardite constrictiva. Miocardite está frequentemente associada a pericardite, ocorrendo em cerca de 25% dos casos. O acometimento valvar é frequentemente detectado por ecocardiografia e o espessamento valvar é a alteração mais encontrada. Endocardite de Libman-Sacks é caracterizada por lesões verrucosas, que se localizam especialmente nas valvas aórtica e mitral, descritas em até 43% dos pacientes. Geralmente, apresenta-se com um curso clínico silencioso, podendo, em raros casos, evoluir com eventos tromboembólicos e endocardite infecciosa. Episódios tromboembólicos também podem estar associados à presença de anticorpos antifosfolipídios e ao uso crônico de Glicocorticoides ou de anticoncepcional oral. Doença arterial coronariana, outra manifestação muito importante, está relacionada com processo acelerado de aterogênese e com morbidade e mortalidade precoce.

Costa et. al (2013) afirma que o envolvimento do aparelho respiratório pode ocorrer em mais de 50% dos pacientes em algum estágio da doença, e pode acometer as vias aéreas

superiores, pleura, parênquima e vasos pulmonares e músculos respiratórios. As manifestações pulmonares mais comuns incluem as pneumonias intersticiais difusas e a hipertensão pulmonar que em conjunto representam as principais causas de mortalidade e morbidade nesses pacientes. Dor torácica pleurítica ocorre em mais de 50% dos pacientes com LES e entre 5% e 10% irão demonstrar derrame pleural. (COSTA et. al, 2013; SILVA; MULLER, 2008).

Uma manifestação rara dessa doença é a chamada síndrome do pulmão encolhido (SPE), que se caracteriza por dispneia não explicada por outra doença ou complicação cardiopulmonar, volumes pulmonares diminuídos sem alterações pleuroparenquimatosa, padrão funcional restritivo e elevação do diafragma. O quadro de dispneia associado à insuficiência ventilatória restritiva grave, parênquima pulmonar normal e perda volumétrica à custa de discinesia diafragmática induzem o diagnóstico de “síndrome dos pulmões encolhidos” (shrinking lung syndrome) (SANTIS; MARTINS; MOITA, 2010)

Hemorragia alveolar no Lúpus Eritematoso Sistêmico (LES) é afecção gravíssima, que leva a óbito precoce em 50 a 90% dos pacientes. O difícil diagnóstico atrasa o manejo adequado dos pacientes de diagnóstico difícil, pois apresenta manifestações clínicas inespecíficas, incluindo hipoxemia, tosse e febre, que estão presentes também em pneumonia e tromboembolismo pulmonar. A rápida queda da hemoglobina e do hematócrito e o aparecimento de infiltrado alveolar, bilateral, geralmente difuso, caracteriza a hemorragia alveolar na sua fase de maior gravidade. Algumas vezes, a hemoptise pode não ser proeminente, estando ausente em quase um terço dos pacientes, retardando assim o diagnóstico. É necessário excluir outras causas, como infecção, insuficiência cardíaca, congestiva, edema, agudo, de pulmão, não cardiogênico e coagulação intravascular disseminada (CIVD). (GOMES et. al, 2012)

Baldi, Dias e Costa (2013) afirmam que a região torácica mais comumente acometida é a pleura, manifestando-se por dor pleurítica, associada ou não a alterações radiológicas, acometendo até 60% dos pacientes. Estudos com autópsias demonstram que o envolvimento pleural é ainda mais frequente (até 93% dos casos). A pleurite lúpica se apresenta habitualmente com dor torácica, dispneia, tosse e febre, podendo ser a manifestação inicial da doença. O derrame pleural geralmente é bilateral, de pequeno a moderado volume e pode ser recorrente.

Segundo Assis e Oliveira (2004) as complicações pleuropulmonares do LES, em geral, afetam a distribuição regional da ventilação, seja pela presença de transudatos, exudatos ou sangue nos alvéolos pulmonares ou colapso e restrição mecânica a abertura dos mesmos,

observados nos principais distúrbios: derrame pleural, pneumonite lúpica, doença intersticial pulmonar, hemorragia alveolar e outros. Essas manifestações podem comprometer uma adequada relação ventilação / perfusão (V / Q) e conduzir a um déficit de oxigenação.

É válido salientar também que as manifestações do LES são ameaçadoras à vida e gravemente incapacitantes, principalmente quando envolvem o sistema respiratório, responsável pelo desempenho de inúmeras e complexas funções. (ASSIS; OLIVEIRA, 2004)

Os achados radiológico-tomográficos mais frequentemente incluem anormalidades intersticiais difusas, em geral bilaterais, e derrame pleural. Funcionalmente costuma ocorrer um padrão restritivo, difusão de CO₂ diminuída e hipoxemia. (BARBIERI; CHIEREGIN [s.d]; PAPPI & LINS JR, 1998;)

Segundo Assis e Oliveira (2004), a Fisioterapia respiratória utiliza uma grande variedade de técnicas e instrumentais que contribuem na prevenção ou na minimização das complicações decorrentes do processo fisiopatológico do LES que afetam os pulmões e as pleuras. No que concerne a complicações pleuropulmonares do LES, destacam-se entre os principais objetivos da Fisioterapia pneumofuncional: otimizar fluxo aéreo e ventilação pulmonar, melhorar a difusão alvéolo-capilar, manter a integridade das vias aéreas pelo descolamento, deslocamento e remoção das secreções brônquicas, melhorar a efetividade da tosse, manter ou melhorar a mobilidade torácica e estimular uma adequada função muscular.

Segundo Alves et. al (2012), os pacientes que realizam tratamento fisioterapêutico associado ao farmacológico, além de orientações sobre medidas preventivas e reabilitadoras, apresentam quadro mais estável da doença, minimizando os sintomas, diminuindo os riscos de crises e mantendo as funções corporais normais e uma boa qualidade de vida.

3 REFERENCIAL METODOLÓGICO

Tipo de Pesquisa

Trata-se de um estudo de caso, que conforme Yin (2001) é uma estratégia de pesquisa que compreende um método que abrange tudo em abordagens específicas de coletas e análise de dados. Retrospectivo, de caráter exploratório e descritivo.

Local da Pesquisa

A pesquisa foi desenvolvida no Hospital Universitário Alcides Carneiro – HUAC, na cidade de Campina Grande.

População e amostra

A amostra foi composta por um paciente portador de Lúpus Eritematoso Sistêmico (LES) do gênero masculino que esteve interno no HUAC.

Critérios de Inclusão e Exclusão

Paciente portador de LES que evoluiu de forma grave com complicações respiratórias e sistêmicas. Por tratar-se de um estudo de caso não houve critério de exclusão.

Instrumentos de Coleta de Dados

Para a coleta de dados foi utilizada uma Ficha elaborada pelos autores da pesquisa. Os dados foram coletados a partir do prontuário do paciente selecionado no HUAC de acordo com o critério de inclusão.

Procedimento de Coleta de Dados

Após a aprovação no comitê de ética do HUAC e da autorização por escrito da presidente do comitê, nos foi dado permissão para termos acesso ao prontuário do paciente escolhido para o estudo.

A partir da ficha pré-formulada pelos pesquisadores colheu-se os dados sociodemográficos, evolução clínica nos setores de enfermagem e unidade de terapia intensiva,

onde registramos as seguintes variáveis: nome, idade, data de nascimento, endereço, estado civil, cor, escolaridade, profissão/ocupação, diagnóstico médico, tempo de doença, história da doença atual, data da admissão, tempo de internação, tempo de UTI, tempo de Assistência ventilatória mecânica, tempo de traqueostomia, tempo de incapacidade para caminhar, evolução, data da alta hospitalar. Foram registrados ainda os exames laboratoriais, radiológicos e tomografia computadorizada.

Processamento e Análise dos Dados

A análise dos dados se deu de forma descritiva, apresentando as informações colhidas de forma coerente de acordo com evolução em que sucederam os acontecimentos. Sendo apresentado em forma de texto descritivo.

Aspectos Éticos

O presente estudo foi aprovado no Comitê de Ética em Pesquisa com seres humanos (CEP) do Hospital Universitário Alcides Carneiro (HUAC) da Universidade Federal de Campina Grande (UFCG) sob número de projeto: CAAE: 37430514.8.0000.5182, com número de parecer: 853.924. O estudo cumpriu integralmente o que preconiza a Resolução nº 466 de 12/12 do Conselho Nacional de Saúde/MS, assegurando os direitos e os deveres da comunidade científica e dos sujeitos da Pesquisa.

4 RESULTADOS E DISCUSSÕES

Paciente D.S.O. do sexo masculino 23 anos de idade, Operador de máquina, natural de Araruna, Paraíba, previamente saudável, sem história patológica, pessoal e familiar de importância. Residia no Rio de Janeiro desde os 17 anos de idade e veio para Paraíba há 10 dias antes de ser internado no Hospital Universitário Alcides Carneiro (HUAC), seu quadro clínico teve início 8 meses antes de sua entrada ao Hospital, onde apresentava dores em Membros Inferiores (MMII). Paciente relatou que iniciou com quadro de fraqueza muscular proximal em MMII, referindo que procurou serviço médico o qual relatou a causa sendo anemia e em seguida prescrito Sulfato Ferroso. Evoluiu com artrite de joelho, tornozelo e metatarso falangeanas procurou reumatologista que diagnosticou como Gota e Febre Reumática, onde passou a fazer uso de colchicina, nancaricina e benzetacil. Fez uso de duas ampolas de Duoflam em período de 10 dias.

Vinha apresentando perda ponderal, queda de cabelo, diarreia não sanguinolenta, dores articulares com limitação funcional, hiporexia e ressecamento da pele. Segundo a médica que o encaminhou relatou que ele apresentava monilíase oral (em uso de nistatina). Confirmando com Romani et. al (2008), que em um estudo de caso com um paciente do sexo masculino com LES, menciona sintomas, acometimentos e tratamento realizado com um caso semelhante ao nosso, tais como: perda ponderal, dispneia, lesões na mucosa bucal, dores osteoarticulares em membros inferiores e superiores.

Ao exame apresentou-se lúcido, pele ressecada, aumento de lesões de monilíase em mucosa jugal, desidratado, acianótico, febril (38,7°C). Ausculta pulmonar (AP) apresentou Murmúrio Vesicular (MV) sem ruídos adventícios em ambos hemitórax. Ausculta Cardíaca (AC) com ruído cardíaco regular (RCR) em 2 tempos bulhas normofonéticas (BNF). Taquicárdico (117bpm), normotenso (120x70mmhg). Foi investigado Lúpus Eritematoso Sistêmico (LES), Síndrome da Imunodeficiência Adquirida (SIDA), Artrite Reumatoide Juvenil (ARJ) + Insuficiência Respiratória Aguda (IRA) Pré-renal (Ureia = 908mg/dl). Foi Suspenso Colchicina e Nancaricina e solicitado exames. Os exames demonstraram anemia importante que evoluiu para bicitopenia, e HIV não reagente.

Por volta do 4º dia de internação, passou a referir rigidez matinal maior que meia hora nas articulações das mãos, apresentar edema de face e periorbitais, lesões crostosas e hipocrômicas em tronco, membros e face. Corroborando com Alves et. al (2012), que afirma os portadores de LES, geralmente, apresentam rigidez matinal, acompanhada de dor e de comprometimento nos quadris e tornozelos, semelhantemente a artrite reumatoide. Relatou de

dispneia em repouso havendo melhora no dia seguinte. Queixou-se de cansaço e dor em articulação coxofemoral, progressão da fraqueza muscular em MMII, impossibilitando de exercer a atividade de caminhar. Araújo; Traverso-Yépez (2007) afirmam que as dores nas articulações e nos músculos ocorrem em 90% dos casos. Os músculos podem ser gravemente danificados pela doença, podendo resultar em fraqueza e perda da resistência, caso não seja dado um tratamento adequado no início do problema.

Apresentava como hipótese diagnóstica o Lúpus Eritematoso Sistêmico (LES), Insuficiência Respiratória Aguda (IRA), Nefrite Lúpica, Endocardite, Deficiência de Vitamina B12, Síndrome da Imunodeficiência Aguda. Estava sendo administrado Meropenem, Prednisona, Pantoprazol, Nasedron, Dipirona, Furosemida. Tramal.

Por volta do 18º dia de internação referiu que não conseguia deambular onde foi solicitado o parecer da Fisioterapia Motora. Voltou a apresentar dispneia e só conseguiu deambular com ajuda. Dentre os exames recebidos, a Ultrassonografia Abdominal Total apresentou: Derrame Pleural bilateral, Ascite, Acentuado espessamento da parede da vesícula e Nefropatia Aguda bilateral. Confirmando o que Baldi, Dias e Costa (2013) relatou em seu estudo onde afirma que a pleura é a região torácica mais acometida no LES, manifestando-se por dor pleurítica associada ou não a alterações radiológicas, acometendo até 60% dos casos, e o derrame pleural geralmente é bilateral de pequeno a moderado volume e pode ser recorrente. O FAN (fator anti-nuclear HEP2) Apontou para um padrão misto nuclear homogêneo e citoplasmático pontilhado fino denso, título 1:640, onde valores tão altos quase sempre indicam doença autoimune.

No 33º dia de internação mencionou que houve uma diminuição da acuidade visual, negou dor pleurítica, vômito, náuseas e diarreia. Porém o resultado do raio-X, exibiu consolidações parenquimatosas por atelectasias nas bases pulmonares acentuado a direita. No entanto desde os primeiros dias de internação apresentava episódios de picos febris.

No 35º dia foi encaminhado para UTI (Unidade de Terapia Intensiva), pois apresentava níveis pressóricos muito baixos, onde após expansão volêmica com 1000 ml não houve melhora do quadro, estando com a Pressão Arterial (PA) de 60x40mmhg, ao qual pela manhã do mesmo dia havia apresentado uma PA de 60x10mmhg e desorientação. Sendo classificada como Choque Séptico de origem pulmonar. Paciente com critérios diagnósticos de LES com Nefrite Lúpica. Lu et. al (2010), em um estudo de revisão revelaram que o envolvimento renal frequentemente é mais comum em pacientes do sexo masculino. Vários estudos demonstraram uma maior prevalência da doença renal em pacientes do sexo masculino em comparação com pacientes do sexo feminino. A Tomografia Computadorizada

de Tórax evidenciou derrame pleural e derrame pericárdico. Corroborando com Pina et. al (2003) que em um estudo de caso mostrou que o envolvimento cardiovascular em pacientes com LES inclui o pericárdio, miocárdio e artérias coronárias com significativa morbimortalidade. A pericardite é geralmente assintomática, no entanto as manifestações clínicas as vezes tem pouca expressão, caracterizando-se pela presença de dor precordial, artrite pericárdica, dispneia, febre e taquicardias. O que evidencia o derrame pericárdico inclui o abafamento dos sons cardíacos, distensão venosa jugular e pulso paradoxal, onde uma complicação rara é o tamponamento cardíaco que ocorre em cerca de 1% dos pacientes lúpicos.

A radiografia de tórax mostrou infiltrados. Foram administradas drogas vasoativas (DVA), respondia apenas a estímulos dolorosos profundos com a abertura ocular, pupilas apresentaram-se Isotônicas e foto reativas. Exibiu limitação de flexão de cervical (nuca), com rigidez, a diurese estava reduzida concentrada e colúrica apesar da reposição volêmica. No dia seguinte com o quadro neurológico inalterado, foi estabilizando hemodinamicamente à custa de DVA, com melhora do débito urinário.

No 38º dia paciente estava consciente, orientado, choque séptico superado, e estabilizado hemodinamicamente. Apresentou à Ausculta Pulmonar (AP): murmúrio vesicular (MV) presente com diminuição em hemitórax direito e abolido em 1/3 inferior de hemitórax esquerdo além da presença de roncosp difusos acompanhado de intensa dispneia sendo necessária a intubação e Ventilação Mecânica Invasiva (VMI). Foi acrescentada a medicação, anfotericina porque o paciente era imunossuprimido e possuía uma febre que não cedia a antibióticoterapia. Foi prescrito vancomicina para continuação da antibióticoterapia.

Houve uma progressão de desmame ventilatório por volta do 42º dia de internação, não fazia mais uso de DVA e exibia episódios de diarreia. E não havia referido febre há 48 horas. No dia seguinte foi extubado e fazia uso de Ventilação Não-Invasiva intermitente. Três dias após extubação não apresentava febre, porém com frio intenso, houve agravamento do padrão respiratório onde foi necessário retornar a VMI com tubo oro traqueal. Quatro dias após a nova intubação foi reintubado em razão de uma extubação espontânea. Foi traqueostomizado por volta do 55º dia de internação hospitalar por motivo de VMI prologada.

O paciente já apresentava, há alguns dias, edema em Membros Superiores e Membros inferiores e abdômen distendido com edema de parede. Aceitava bem a dieta porem com diarreias persistentes que diminuiu com a introdução da dieta com osmolaridade menor, no entanto, contava-se com uma quantidade reduzida no hospital. Ao 62º dia permaneceu com o abdômen distendido com edema de parede e edema em membros em regressão, a urina

apresentou-se mais clara na sonda (com uso de volumen). Foi realizado toracocentese à direita, devido a derrame pleural, onde foi drenado cerca de 4 litros de líquido de aspecto citrino. No ecocardiograma realizado dia 08/05/2014 mostrou derrame pericárdio de grau moderado sem indícios de tamponamento.

Evoluiu na UTI hemodinamicamente estável por 11 dias com boa resposta ao desmame ventilatório, apresentando queixa de dor em face dorso medial da perna direita, foi suspensa a VMI e admitido em suporte de oxigênio através de tubo T. Exibindo edema escrotal e lesão ulcerada em base peniana à esquerda com pequena quantidade de secreção sero sanguínea à expressão manual, ao qual foi indicada curativo com colagenase.

No 73º dia internação referiu dispneia que se manteve de por cerca de 24 horas. O paciente retornou a VMI com Pressão controlada, onde referiu melhora do quadro. Evoluiu com desmame, obtendo alta da UTI onde esteve por 54 dias. Foi encaminhado a ala clínica no 90º dia, havia apresentado leucocitose e hemocultura demonstrando pseudomonas multirresistente motivo pelo qual foi iniciado a polimixina B, fez uso de fluoxetina e rivotril devido a insônia. Já respirando a Ar Ambiente com suporte de oxigênio através de cateter nasal. Foi prescrito Enalapril, Dulanol e espironolactona devido ao quadro de Insuficiência Cardíaca Congestiva. Com atrofia muscular importante e mobilidade reduzida, referiu dois episódios de hipotensão associada a sonolência.

Por volta do 116º dia de internação o paciente já apresentava melhora progressiva do quadro clínico negando queixas, referiu que conseguiu deambular, entretanto apresentou dispneia com melhora ao repouso. No dia seguinte relatou hipoestesia em 1º pododáctilos em ambos os pés, com início há cerca de 2 meses, ao qual só queixou-se no momento. Referiu dor no hipocôndrio direito após tossir onde houve melhora. No dia seguinte, apresentou expectoração mucosa com raios escuros ao tossir. Após 7 dias notou melhora do aspecto.

Sua alta hospitalar foi programada depois de 132 dias de internação, tendo na realidade ocorrido no 143º dia pós entrada no hospital. Dada ainda a sua incapacidade de ficar por muito tempo em pé, da impossibilidade de caminhar e da dispneia mesmo em repouso, foi encaminhado para acompanhamento ambulatorial e realização de Fisioterapia respiratória e Motora, e dado orientações.

Tabela 1: Descrição do tempo em dias para cada situação citada

<i>DESCRIÇÃO</i>	<i>DIAS</i>
Tempo de internação hospitalar	143
Tempo de internação ala clinica inicial	34
Tempo de internação ala clinica após UTI	54
Tempo de UTI	54
Tempo de Intubação	15
Tempo de Traqueostomia	33
Tempo de Ventilação Mecânica Invasiva e não Invasiva	48
Tempo de Incapacidade para caminhar	109

Fonte: pesquisa 2014

Tabela 2 – Descrição de órgãos e seus acometimentos

<i>Sistema afetado</i>	<i>Acometimentos</i>
Pulmonar	Derrame pleural bilateral, pneumopatia inflamatório infecciosa.
Cardiovascular	Derrame pericárdico, insuficiência cardíaca congestiva.
Renal	Nefrite aguda, litíase renal direita.
Gastrointestinal	Diarreia
Hematológico	Anemia
Musculoesquelético	Artrite, rigidez matinal, perda de massa.
Pele	Lesões crostosas e hipocrômicas

Fonte: Pesquisa 2014

Tabela 3: Descrição de alguns exames realizados ao longo do período de internação

<i>EXAMES</i>	<i>RESULTADOS</i>
Ultrassonografia de abdômen	Derrame pleural bilateral, pequena ascite, hepatomegalia, litíase renal direita.
Tomografia Computadorizada de Tórax	Aspecto tomográfico computadorizado compatível com pneumopatia inflamatório-infecciosa nas bases pulmonares; linfonodomegalias nas regiões axilares.
Tomografia Computadorizada de abdomen	Hepatoesplenomegalia (grau leve); microcalculo em grupo calicial médio do rim direito, sem determinar fenômenos obstrutivos.
Ultrassonografia Abdominal total	Acentuado espessamento das paredes da vesícula; nefropatia aguda.
Fator Anti-Nuclear (FAN)	Padrão misto nuclear homogêneo e citoplasmático pontilhado fino denso. Título: 1:640.
HIV – 2 testes	Negativo.
Hepatite anti- HCV	Negativo.
Raio X	Consolidações parenquimatosas por atelectasias nas bases pulmonares acentuado a direita

Fonte: pesquisa 2014

4.1 Nutrição

Paciente encontrava-se caquético e com fraqueza muscular, pois havia apresentado perda acentuada de peso durante três meses. Estava alimentando-se bem, porém, foi introduzido suplementação para melhorar o aporte calórico

4.2 Fisioterapia

Durante o período de UTI, constituiu um cuidado por parte da Fisioterapia respiratória, onde fez o uso de técnicas de higiene das vias aéreas, vibrocompressão, aumento do fluxo expiratório -AFE, incluindo aspiração traqueal, com o objetivo de evitar retenção de secreções e o prolongamento do tempo de permanência com via aérea artificial e dependência de

suporte ventilatório, durante e após a ventilação mecânica invasiva, assim como treinos diários e frequentes de endurance respiratória com o objetivo de evitar a fadiga muscular respiratória durante a fase de desmame juntamente com os testes de respiração espontânea no qual foram determinantes para o sucesso ventilatório, da mesma forma que foi o uso da VNI/BIPAP pós desmame e o uso da Respiração por Pressão Positiva Intermitente (RPPI) que foi realizado na enfermaria. Corroborando com Assis e Oliveira (2004), onde afirmam que o uso das técnicas manuais e instrumentais adequadas possibilitam a prevenção (através da remoção da secreção e evitando infecções pulmonares) a minimização de das manifestações clínicas (dispneia, ou excesso de trabalho muscular respiratório) e por consequência contribuem para um melhor prognóstico da doença.

A fisioterapia motora foi solicitada poucos dias após a admissão do paciente na ala clínica, onde iniciou os sintomas de falta de mobilidade em membros inferiores e aumento do quadro algico, atuando nos edemas em membros superiores e inferiores, emprego da cinesioterapia ativo-assistida inicialmente, evoluindo para exercícios ativos, isométricos e resistivos manualmente, resistivos com faixa elástica tanto para membros superiores e inferiores, posição de sedestação e ortostatismo com apoio, finalizando com treino de marcha, porém, não atingindo a fase de reabilitação ainda na fase hospitalar dada a sua incapacidade de realizar treino de marcha sem apoio decorrente da fraqueza muscular generalizada. Segundo Alves et. al (2012), os exercícios ativos proporcionam potência muscular, promovendo aumento do fluxo sanguíneo, conferindo uma maior amplitude de movimento.

5 CONSIDERAÇÕES E CONCLUSÕES

Em geral, os resultados desse estudo revelaram que pacientes do sexo masculino desenvolvem as manifestações clínicas típicas de Lúpus como em casos femininos, no entanto, certas manifestações clínicas principais podem ser diferentes. Porém o diagnóstico dado de forma tardia pode ocasionar em maiores danos sistêmicos ou até mesmo induzir ao óbito do paciente.

Neste caso vimos que ocorreram além de complicações sistêmicas, os acometimentos pulmonares e cardiovasculares, que determinaram as principais complicações deste paciente. As manifestações respiratórias associadas ao LES foram variadas, atingindo diversos compartimentos do sistema respiratório, que se expressam desde o compartimento intersticial com infiltrados bibasais até o derrame pleural bilateral determinando a sua insuficiência respiratória.

A fisioterapia respiratória e motora foram determinantes para sua evolução clínica, definindo juntamente com outras condutas terapêuticas o desfecho favorável para o caso em estudo.

Como conclusão específica de todo acompanhamento e tratamento da Fisioterapia respiratória podemos neste estudo observar que a indicação da traqueostomia para o processo de desmame foi determinante mesmo com o surgimento de uma fístula. Os treinos diários e frequentes de endurance respiratória para evitar a fadiga muscular respiratória durante a fase de desmame juntamente com os testes de respiração espontânea diários foram determinantes para o sucesso ventilatório, da mesma forma que foi o uso da VNI/BIPAP pós desmame que foi realizado na enfermaria. Como sugestão ao período clínico inicial fica a adoção do uso de forma contínua da ventilação não invasiva tão logo o paciente dê sinais do desconforto respiratório, com o objetivo de tentarmos evitar o desfecho crítico do uso da ventilação mecânica invasiva em pacientes que evoluem com perda importante de massa muscular a exemplo deste nosso estudo.

Apesar de ser apontado na literatura um risco elevado de mortalidade em pacientes do sexo masculino com LES e mal prognóstico no primeiro ano de acometimento da doença, o diferencial neste caso foi, o tratamento medicamentoso associado com o fisioterapêutico onde mostrou-se ser eficaz melhorando a sobrevida do paciente, embora com sequelas. No entanto há uma escassez de estudos nesta área fazendo-se necessário mais estudos abrangendo o tema em questão.

ABSTRACT

Systemic Lupus Erythematosus (SLE) is a chronic, inflammatory autoimmune disease of the connective tissue and that affects multiple organs and systems, remitting and recurrent, which has an acute onset or insidious. Multifactorial etiology, clinical and laboratory manifestations may present enough pleiomórficas. Some demonstrations are common, others are rare. We had intended to report a case of Systemic Lupus Erythematosus affected in males at the Hospital Universitário Alcides Carneiro (HUAC). This is a case study, exploratory, descriptive and retrospective documentary, with research in chart, where the sample was composed of a male patient of the Hospital Universitário Alcides Carneiro (HUAC) with diagnosis of SLE. The patient presented with a variety of symptoms, and renal involvement occurring, osteoarticular, cardiovascular and pulmonary systems, evolving with complications where drug treatment and physiotherapy was held. In General, the results of this study showed that male patients develop clinical manifestations typical of Lupus as in female cases, however, certain major clinical manifestations may be different. However the diagnosis given late can cause systemic damage higher or even induce the death of the patient.

KEYWORDS: SLE. Male. Case Study.

REFERÊNCIAS

ALMEIDA, M. S. T. M.; ARCOVERDE, J. C.; JACOBINO, M. N. B.; COIMBRA NETO, A. R. Male Systemic Lupus Erythematosus, an Overlooked Diagnosis. **Clinical Practice**, v. 1, n. 4, 2011.

ARAÚJO, A. D.; TRAVERSO-YÉPEZ, M. A. Expressões E Sentidos Do Lúpus Eritematoso Sistêmico (LES). **Estudos de Psicologia**, v. 12, n. 2, p. 119-127, 2007.

ASSIS, E. C. V.; OLIVEIRA, J. B. B. Complicações Pleuropulmonares No Lúpus Eritematoso Sistêmico: Abordagem Fisioterapêutica. Pulmonary and Pleural Complications in the Systemic Lupus Erythematosus: Physical Therapy Approach. **RBPS**; v.17, n. 2, p. 92-96, 2004.

BALDI, B. G.; DIAS, O. M.; COSTA, A. N. Manifestações Pulmonares Do Lúpus Eritematoso Sistêmico. **Pneumologia Paulista**, v. 27, n. 3, p. 25-29, 2013.

BALDI, B. G.; PEREIRA, C. A. C. Diretrizes De Doenças Pulmonares Intersticiais Sociedade Brasileira De Pneumologia E Tisiologia. **Jornal Brasileiro de Pneumologia**, v. 38, n. 3, 2012.

BARBIERI, R.; CHIEREGIN, A. Manifestações pulmonares nas doenças difusas do tecido conjuntivo. s.d. Disponível em: <
http://www.moreirajr.com.br/revistas.asp?fase=r003&id_materia=4207>. Acesso em 29/03/2014.

BORBA, E. F.; LATORRE, L. C.; BRENOL, J. C. T.; KAYSER, C.; SILVA, N. A.; ZIMMERMANN, A. F.; PADUA, P. M.; COSTALLAT, L. T. L.; BONFA, E.; SATO, E. I. Consenso De Lúpus Eritematoso Sistêmico. **Revista Brasil de Reumatologia**, v.48, n. 4, p. 196-207, 2008.

CECATTO, S. B. et al. Perda Auditiva Sensorioneural no Lúpus Eritematoso Sistêmico: Relato de Três Casos. **Revista Brasileira de Otorrinolaringologia**. v.70, n.3, p. 398-403, 2004.

COELHO, A. N. Fatores determinantes de qualidade de vida física e mental em pacientes com doença pulmonar intersticial: uma análise multifatorial. **Universidade Federal do Rio Grande do Sul**, 2009. Disponível em: <
<http://www.lume.ufrgs.br/bitstream/handle/10183/16359/000695147.pdf?sequence=1> >. Acesso em 29/03/2014.

COSTA, A. N.; DIAS, O. M.; KAIRALLA, R. A. Doenças Intersticiais Pulmonares Associadas às Doenças do Tecido Conjuntivo. **Pulmão RJ**, v. 22, n. 1, p. 26-32, 2013.

COSTA, C. A; CASTRO JR, D. O.; JEZLER, S.; SANTIAGO, M. Síndrome Do Pulmão Encolhido No Lúpus Eritematoso Sistêmico. Shrinking Lung Syndrome In Systemic Lupus Erythematosus. **Jornal Brasileiro de Pneumologia**. v. 30, n. 3, Mai/Jun – 2004.

FONSECA, S. B. **Lúpus Eritematoso Sistêmico: Causas, Mecanismos Patológicos e Alvos Terapêuticos Futuros**. 2009. 41f. Dissertação (Mestrado Integrado em Medicina), Porto, Junho de 2009.

FULLER, R. **Manual de Reumatologia para Graduação em Medicina**. 2007. Disponível em: http://xa.yimg.com/kq/groups/24483267/106375380/name/Manual_de_Reumatologia_US_P.pdf.> Acesso em 15/06/2013.

GOMES, G. H. M.; SANTOS, Y. M. A.; MALHEIRO, O. B.; SANTOS, F. P. S. T.; PINTO, M. R. C.; LANNA, C. C. D. Hemorragia Alveolar Difusa no Lúpus Sistêmico: Adversário Duro, Não Imbatível!. **Revista Médica de Minas Gerais**, v. 22, n. 2, p. 235-238, 2012.

JUNIOR, P. L. et al.; Análise Descritiva das Características Demográficas e Clínicas de Pacientes com Artrite Reumatóide no Estado de São Paulo, Brasil. **Revista brasileira de reumatologia** v. 47, n. 2, p. 84-90, mar/abr, 2007. Disponível em <<http://www.scielo.br/pdf/rbr/v47n2/02.pdf>>. Acesso em 15/06/2013.

LU, L. J.; WALLACE, M. L.; SCOFIELD, R. H.; WEISMAN, M. H. Male Systemic Lupus Erythematosus: A review of sex disparities in this disease. **Lupus**, v. 10, p. 119-29, 2010.

MAGALHÃES, M. B.; DONADI, E. A.; LOUZADA JR, P. Manifestações Clínicas Do Lúpus Eritematoso Sistêmico: Abordagem Diagnóstica E Terapêutica Na Sala De Urgência. Clinical Manifestations Of Systemic Lupus Erythematosus: Diagnostic And Therapeutic Approach In The Emergency Room. **Medicina, Ribeirão Preto**, v. 36, p. 409-417, abr./dez. 2003.

MARINELLO, D. K.; RAFAEL, D.; PAIVA, E. S.; DOMINONI, R. L. Lúpus Eritematoso Sistêmico Complicado por Vasculite Intestinal e Pneumatose Intestinal. **Revista Brasileira de Reumatologia** [online]. v.50, n.5, p. 596-602, 2010. ISSN 0482-5004.

MAYBERRY, J. P. et al. Thoracic Manifestations of Systemic Autoimmune Diseases: radiographic and high-resolution CT findings – **Radiographics**, v. 20, p.1623-1635. 2000.

MEINÃO, I. M.; SATO, E. I. Lúpus Eritematoso Sistêmico De Início Tardio. **Einstein**. v. 6 (Supl 1), p. S40-S7, 2008.

MORÁN, E. P. Evaluación De La Función Pulmonar Em Pacientes Com Enfermedades Del Tejido Conectivo, Lupus Eritematoso Sistemico, Artritis Reumatoide Y Esclerosis Sistematica Progressiva. **Revista Faculdade Medicina** (Maracaibo), v. 17, n. 1/4, p. 87-102, 1985.

MURPHY, G.; ISENBERG, D. Effect Of Gender On Clinical Presentation In Systemic Lupus Erythematosus. **Rheumatology**, 2013.

NOGUEIRA, C. F.; ORÉFICE, J. L. F.; ORÉFICE, R. S. R.; REIS, F. A.; PEREIRA, D. M.; CARVALHO, P. T. C. Influência da cinesioterapia na qualidade de vida de portadores de lúpus eritematoso sistêmico. **Conscientiae Saúde**, Campo Grande, v. 8, n. 1, p. 11-17, fev.-2009.

PAPPI, J. Á.; et al. Manifestações Pulmonares nas Colagenoses. **Pneumologia**. v. 47: p. 785-795. 1998

PÓVOA, T. I. R. Lúpus Eritematoso Sistêmico, Exercício Físico E Qualidade De Vida. **Revista Digital Buenos Aires**. v. 15, n. 144, p. 1-10, 2010.

PINHEIRO, P. **Lúpus Eritematoso Sistêmico: Sintomas e Tratamento**. 2008. Disponível em <http://www.mdsaude.com/2008/11/lpus-eritematoso-sistmico-les.html>>. Acesso em 15/06/2013.

PONS-ESTEL, G. J.; ALARCON, G. S.; REINLIB, L.; COOPER, G. S. Understanding the epidemiology and progression of systemic lupus erythematosus. **Seminars Arthritis Rheumatism**, v. 39, p. 257- 68, 2010.

REKHA, V.I.J.; MARY, E.S. Diagnóstico e Tratamento do tecido conjuntivo Doença Pulmonar Doenças Associadas intersticial. **Chest**, v. 143, n. 3, 2013. Disponível em: <<http://journal.publications.chestnet.org/article.aspx?articleID=1654289>>. Acesso em 29/03/2014.

REZENDE, M. S. M.; IORIO, M. C. M. Potenciais Evocados Auditivos: Estudo com Indivíduos Portadores de Lúpus Eritematoso Sistêmico. **Revista Brasileira de Otorrinolaringologia**. v. 74, n. 3, p. 429-439, p. 2008.

SACCO, N.; VALE, S.A. **Manifestações pulmonares da doença do colágeno**. Capítulo 25, s.d.

SALES, L.H.M.; et al. Alterações Pulmonares Em Colagenoses: Estudo Preliminar. **Pulmão**, v. 15, n. 4, 2006.

SKARE, T. L. **Reumatologia Princípios e Prática**. Rio de Janeiro-RJ, 2007. 2ª Ed. Editora Guanabara Koogan

SOCIEDADE BRASILEIRA DE REUMATOLOGIA. Lúpus. 2011. Disponível em <http://www.reumatologia.com.br/PDFs/LES_Cartilha_PDF_COMPLETO_2011.pdf>. Acesso em 15/06/2013.

TARANTINO, A. B. **Doenças Pulmonares**. Rio de Janeiro-RJ, 2008. 6ª Ed. Editora Guanabara Koogan.

VARGAS, K. S.; ROMANO, M. A. Lúpus Eritematoso Sistêmico: Aspectos Epidemiológicos e Diagnóstico. **Revista Salus-Guarapuava (PR)**, v. 3, n. 1, p. 15-22, 2009.

VOLTARELLI, J. C.; STRACIERI, A. B. P. L.; OLIVEIRA, M. C. B.; PATON, E. J. A.; COUTINHO, M. A.; DANTAS, M.; VIEIRA NETO, O. M.; RIBEIRO, A. A. F.; POPOVICI, M. A. S.; SCHEINBERG, M.; HAMERSCHALAK, N. Transplante Autólogo De Células Tronco Hematopoéticas Para Nefrite Lúpica: Resultados Brasileiros Iniciais. Autologous Hematopoietic Stem Cell Transplantation For Lupus Nephritis: Preliminary Results In Brazil. **Jornal Brasileiro Nefrologia**. v. 25, n. 2, p. 65-72, 2003.

YIN, Roberto K. Estudo de caso: planejamento e métodos. 2ª Ed. Porto Alegre. Editora: Bookmam. 2001.