



**CAMPUS VIII – PROFESSORA MARIA DA PENHA – ARARUNA  
CENTRO DE CIÊNCIAS, TECNOLOGIA E SAÚDE  
CURSO DE ODONTOLOGIA**

**HEMANGIOMA INFANTIL EM REGIÃO POSTERIOR DE LÍNGUA – RELATO DE  
CASO**

**Acadêmica:** Jeane Fernandes de Souza

**Orientador:** Fábio Gomes dos Santos

**Araruna/PB  
2015**

**JEANE FERNANDES DE SOUZA**

**HEMANGIOMA INFANTIL EM REGIÃO POSTERIOR DE LÍNGUA – RELATO DE  
CASO**

Trabalho de conclusão de curso apresentado à Coordenação do Curso de Odontologia da UEPB – Campus VIII como requisito para a obtenção do título de Cirurgiã-Dentista.

Orientador: Prof. Me. Fábio Gomes dos Santos

**Araruna/PB  
2015**

É expressamente proibida a comercialização deste documento, tanto na forma impressa como eletrônica. Sua reprodução total ou parcial é permitida exclusivamente para fins acadêmicos e científicos, desde que na reprodução figure a identificação do autor, título, instituição e ano da dissertação.

S719h Souza, Jeane Fernandes de  
Hemangioma infantil em região posterior de língua- relato de caso [manuscrito] / Jeane Fernandes de Souza. - 2015.  
28 p. : il. color.

Digitado.  
Trabalho de Conclusão de Curso (Graduação em Odontologia)  
- Universidade Estadual da Paraíba, Centro de Ciências  
Tecnologia e Saúde, 2015.  
"Orientação: Me.Fábio Gomes dos Santos, Departamento de  
ODONTOLOGIA".

1. Tumor dentário 2. Criança 3. Enfermidades dentárias I.  
Título.

21. ed. CDD 616.992314

**JEANE FERNANDES DE SOUZA**

**HEMANGIOMA INFANTIL EM REGIÃO POSTERIOR DE LÍNGUA  
RELATO DE CASO**

Trabalho de conclusão de curso apresentado à  
Coordenação do Curso de Odontologia da UEPB –  
Campus VIII como requisito para a obtenção do título  
de Cirurgiã-Dentista.

Orientador: Prof. Fabio Gomes dos Santos

Aprovado em 17 de junho de 2015


Banca examinadora



Prof. Fabio Gomes dos Santos – Orientador  
Universidade Estadual da Paraíba - UEPB



Profª. Renata Moura Xavier Dantas  
Universidade Estadual da Paraíba - UEPB



Profª Rebeca Cecília Vieira de Souza  
Universidade Estadual da Paraíba - UEPB

Araruna/PB  
2015

## AGRADECIMENTOS

À **Deus**, pelo dom da vida. És minha força! Obrigado sempre!

À minha avó **Zulmira** (*in memoriam*), que me criou e me amou mais que o suficiente. Obrigada por todo o carinho, toda a proteção, por tudo que representa para minha família.

À minha mãe **Goreth**, que me permitiu viver, que me mostrou caminhos de vida mais claros, me ensinando sempre escolher o certo, como uma boa mãe faria. Espero um dia retribuir todo amor e cuidados nas noites sem dormir.

Às minhas irmãs, **Rejane** e **Daniele**. Vocês são meus amores maiores aqui na terra. Minhas companheiras de vida. São as partes mais lindas de mim. Amo vocês mais do que tudo, mais que a mim.

À **Idomar Augusto**, meu noivo/marido. Não sei o que seria de tudo se não fosse você. Sua paciência e companheirismo nesses anos (10) todos me motivaram muito. Obrigada por tudo amor meu!

À UEPB, campus VIII, Araruna/PB, pela oportunidade acadêmica e por vezes financeiras.

À AFINK, que me trouxe a primeira oportunidade real de poder cursar a Odontologia.

Àos professores... como fazer um curso tão bem ministrado sem a participação de vocês? Muito obrigado!

Àos meus colegas de jornada, em especial **Danilo**, minha dupla, que esteve comigo nas melhores e piores horas. Meu amigo, vou sentir sua falta!

Não posso deixar de expressar minha gratidão à banca avaliadora, os professores, **Rebeca Vieira e Renata Dantas**. Sou muito grata pelo empenho nessa situação especial. Obrigado!

À professora **Renata Dantas**, pela cortesia do caso clínico. Foi crucial. Espero retribuir com outros tão interessantes quanto.

À **Fábio Gomes**, meu orientador, que nunca desistiu de mim. Esse agradecimento, eu não saberei escrever, não tenho palavras pra tanta gratidão. Ainda assim, muito obrigado pela paciência professor. Seu caminho, com certeza é esse, pois é clara a certeza que exerce a função com louvor. Orientar não é fácil, não traz lucros, apenas satisfação da ajuda, do auxílio, e espero que sinta isso quando essa etapa findar, além da sensação de dever cumprido. Me sinto honrada em ter sido sua orientanda.

## SUMÁRIO

	<b>Página</b>
<b>1 INTRODUÇÃO .....</b>	<b>07</b>
<b>2 OBJETIVOS .....</b>	<b>10</b>
<b>3 ARTIGO .....</b>	<b>11</b>
<b>3.1 RESUMO .....</b>	<b>12</b>
<b>3.2 ABSTRACT .....</b>	<b>13</b>
<b>3.3 INTRODUÇÃO.....</b>	<b>14</b>
<b>3.4 RELATO DE CASO.....</b>	<b>16</b>
<b>3.5 DISCUSSÃO.....</b>	<b>18</b>
<b>3.6 CONSIDERAÇÕES FINAIS.....</b>	<b>22</b>
<b>3.7 REFERÊNCIAS.....</b>	<b>23</b>
<b>APÊNDICE</b>	
<b>APÊNDICE 1. TERMO DE CONSENTIMENTO DA RESPONSÁVEL</b>	

## 1 INTRODUÇÃO

O termo hemangioma, descreve diversas anomalias vasculares de desenvolvimento. Atualmente, são considerados como tumores benignos da infância, que se caracterizam por uma fase de crescimento rápido com proliferação de células endoteliais, seguida pela involução gradual. São os tumores mais comuns da infância. Acomete mais mulheres, e brancos do que em outros grupos raciais. A localização mais frequente é a região da cabeça e pescoço, acometendo 60% dos casos (NEVILLE, 2009).

Mulliken e Glowacki (1982), propuseram um sistema de classificação baseado no método celular, sendo mais simples e menos confuso do que outros sistemas de classificação das alterações vasculares. Segundo esse sistema, com base nas características endoteliais, as alterações vasculares são classificadas em duas categorias: malformações vasculares são anomalias estruturais dos vasos sem proliferação endotelial; e os hemangiomas, que são tumores benignos, caracterizados pela proliferação das células endoteliais (BHARTI; SINGH, 2012; CHEN et al., 2009).

Há ainda duas características clínicas que distinguem os hemangiomas das malformações vasculares. Enquanto os hemangiomas não estão normalmente presentes ao nascimento, mas tornam-se aparentes nas primeiras semanas de vida, as malformações vasculares já são presentes ao nascimento, embora possam não ser evidentes. Além disso, os hemangiomas apresentam proliferação rápida durante os primeiros dois anos de vida, seguidos por uma involução lenta; em contraste com estas características, as malformações vasculares mostram um crescimento proporcional em relação ao volume do corpo e não mostram sinais de involução espontânea (RINALDI et al., 2013).

Podem ser classificados como capilar ou cavernoso. O hemangioma capilar é a forma mais observada, podendo ser de origem congênita ou traumática, com tendência à involução espontânea durante os primeiros anos de vida. A forma cavernosa é menos frequente. Apresenta-se maior em profundidade e não costuma regredir (SEO et al., 2009).

Com relação ao crescimento, Johann et al. (2005) relatou as três fases do hemangioma: proliferação, involução e a fase involuta. A fase de proliferação é caracterizada por crescimento rápido, onde verifica-se o aumento da atividade

celular endotelial. A fase de involução está relacionada com um período de regressão da lesão. Quando ocorre a regressão total da lesão, tem-se a fase involuta.

Essas lesões ocorrem basicamente na infância, embora alguns casos se desenvolvam em adultos, havendo uma predileção pelo sexo feminino (COSTA FILHO *et al.*, 2011). A prevalência dos hemangiomas em crianças incide em torno de 2 a 3% e cerca de 10% em infantes prematuros e de baixo peso (ERNEMANN, 2010).

Os lábios, a língua, mucosa jugal e o palato são as regiões orais de maior incidência dessa malformação (COSTA FILHO *et al.* 2011). Em alguns casos, as lesões tendem a ser autolimitadas e pode resolverem-se espontaneamente, sem qualquer intervenção terapêutica. O prognóstico do hemangioma, em geral, é excelente, uma vez que não tende a reaparecer ou sofrer transformação maligna, após o tratamento adequado (BHARTI; SINGH, 2012).

Sua história natural não é bem definida por serem desconhecidos os mecanismos embriológicos de formação. De acordo com Johann *et al.*, (2005) malformação vascular é relacionada com anormalidades no desenvolvimento embrionário que geralmente aparecem ao nascimento e crescem proporcionalmente ao longo do desenvolvimento do indivíduo. Embora os hemangiomas sejam assintomáticos, complicações como ulcerações, infecções secundárias, ruptura e hemorragia grave podem ocorrer, com risco de óbito do paciente (BOYLE, 2009).

O diagnóstico pode ser realizado com exame clínico. Os hemangiomas se apresentam como uma massa macia e elástica à palpação, séssil ou pediculada, indolor, liso ou irregularmente arredondado. Sua coloração varia do vermelho escuro até roxo e quando aplicada vitropressão, tende a ficar de cor pálida devido à manobra de compressão (BHARTI; SINGH, 2012).

O diagnóstico diferencial para outras lesões pigmentadas faz-se por meio da diascopia, manobra em que a compressão exercida por uma lâmina de vidro contra a lesão, faz com que esta adquira uma coloração pálida e diminua de tamanho devido ao esvaziamento vascular para os vasos periféricos. Após a remoção da pressão, o sangue retorna para o interior das mesmas e recupera a sua aparência original (RIBAS, LARANJEIRA E SOUSA, 2004).



Há muitas opções de tratamento, incluindo a terapia com laser, a escleroterapia, embolização, terapia eletroquímica, o tratamento com agulha de cobre, ressecção cirúrgica, e uma combinação destes. Sendo a excisão cirúrgica a modalidade de tratamento favorecido para malformações vasculares na região da cabeça e pescoço (DEVEIKIS, 2005). A cirurgia foi considerada o tratamento de escolha destas lesões por um longo tempo, mas com a evolução da ciência, surgiram novas maneiras de como tratar estas lesões, principalmente as menores, obtendo resultados satisfatórios (PRASAD *et al.*, 2009). Contudo, devido às altas taxas de involução espontânea, a proervação ainda é a conduta mais frequentemente estabelecida, com exceção de situações emergenciais.

Hou (2011), defende a escleroterapia como o método mais seguro de tratamento quando não ocorre involução, tornando possível a regressão total ou parcial da lesão, facilitando a ressecção posterior através de intervenção cirúrgica, caso mostre-se necessário. Esse tratamento consiste na introdução de uma solução esclerosante dentro do lúmen de um vaso produtor de lesão endotelial, levando à trombose e subsequente fibrose (SUBBARAO; ARADHYA; VEERABHADRAPPA, 2013). É geralmente seguro e eficaz para malformações de tamanho médio e pequeno, e também se revela útil como um tratamento adjuvante pré-operatório para grandes lesões para reduzir a perda de sangue cirúrgico (GELBERT *et al.*, 2000). Em alguns casos, a escleroterapia pode representar o tratamento definitivo, com total regresso da lesão (HOU, 2011).

A técnica da escleroterapia tem sido utilizada por um longo tempo para o tratamento das lesões vasculares, por ser considerada segura e conservadora (SILVA *et al.*, 2013). Este trabalho reforça e justifica a importância de se optar por um tratamento menos invasivo. Além de ser um tratamento acessível, se destaca em relação à outras terapias, por ser mínimo ou inexistente o risco de hemorragia como na ressecção cirúrgica, bem como o custo financeiro ser mais baixo, onde a terapia a laser e a crioterapia são exemplos. O objetivo deste trabalho é a apresentação de um caso clínico de hemangioma em língua, tratado com sucesso e de forma conservadora por escleroterapia, com oleato de etanolamina.

## **2 OBJETIVOS**

### ***2.1 Objetivo Geral***

O objetivo deste trabalho foi apresentar um caso de hemangioma localizado na região posterior de dorso lingual de uma criança de 08 anos de idade.

### ***2.2. Objetivos Específicos***

- *Descrever os achados clínicos do hemangioma;*
- *Discutir as formas terapêuticas conservadoras para esses tipos de lesão;*

## **HEMANGIOMA INFANTIL EM REGIÃO POSTERIOR DE LÍNGUA – RELATO DE CASO**

### *INFANTILE HEMANGIOMA IN POSTERIOR REGION OF THE TONGUE – A CASE REPORT*

Jeane Fernandes de souza<sup>1</sup>

Fábio Gomes dos Santos<sup>2</sup>

1. Acadêmica do curso de Odontologia, Universidade Estadual da Paraíba, Araruna, Paraíba, Brasil.
2. Mestre em Clínica Odontológica pela Universidade Estadual da Paraíba, Professor substituto do curso de Odontologia, Universidade Estadual da Paraíba, Araruna, Paraíba, Brasil.

Endereço para correspondência:

Jeane Fernandes de Souza

Universidade Estadual da Paraíba, Campus VIII - Centro de Ciências, Tecnologia e Saúde, Curso de Odontologia

Avenida Coronel Pedro Targino; S/N CEP 58233-000, Araruna - Paraíba

E-mail: [jeanesouzza@hotmail.com](mailto:jeanesouzza@hotmail.com) Telefone: (83) 999845291

## **HEMANGIOMA EM REGIÃO POSTERIOR DE LÍNGUA EM CRIANÇA – RELATO DE CASO**

### *INFANTILE HEMANGIOMA IN POSTERIOR REGION OF THE TONGUE – A CASE REPORT*

#### **RESUMO**

Os hemangiomas são considerados tumores benignos da infância, caracterizados por uma fase proliferativa, seguida de involução na maioria dos casos. Mais comuns em mulheres e pessoas brancas. A localização mais comum é na região de cabeça e pescoço. Na cavidade oral, acometem principalmente, língua, mucosa e lábios. Este artigo objetiva relatar o caso de um tratamento de hemangioma infantil, de forma conservadora por meio da escleroterapia em região de dorso lingual, realizado com infiltrações locais de oleato de etanolamina a 5% numa criança de 8 anos, sob anestesia geral. O resultado com a técnica da escleroterapia revelou êxito no tratamento realizado, uma vez que, após as aplicações do agente esclerosante, inexistem sinais clínicos de recidiva. O caso clínico descrito apresenta resultados favoráveis com o uso de oleato de etanolamina, sem sinais clínicos da lesão após a terapia, portanto, a escleroterapia é uma técnica bem aceita para tratamento de hemangioma oral.

**PALAVRAS CHAVES:** Hemangioma, Criança, Escleroterapia

**ABSTRACT**

The hemangioma are considered benign tumors of infancy, characterized for one period multiply, after of involution on majority of cases. The localization more usual is on head and neck. In cavity oral cause principally tongue, mucous, lips. This article seek relate the case treatment of hemangioma in a way conservative through sclerotherapy in region of the back lingual, realised with locations infiltrations with ethanolamine oleate 5% in a child 8 years old, beneath general anesthesia. The result with the technique of sclerotherapy showed success in the treatment realized, once that,after the applications of the sclerosing agent, there are no clinical signals relapse. The clinical case described presents results favorable to the use ethanolamine oleate, without clinical signals of injury after the therapy, so, the sclerotherapy is a technique quite well for treatment of oral hemangioma.

**KEYWORDS:** Hemangioma, child, Sclerotherapy.

## 1 INTRODUÇÃO

Os hemangiomas são tumores benignos de origem vascular que geralmente se manifestam no período neonatal ou durante a infância (FIGUEIREDO *et al.*, 2012). O hemangioma é uma proliferação benigna das células endoteliais. (CORRÊA *et al.*, 2007). Quando acomete crianças é necessária uma abordagem clínica precoce com a finalidade de evitar traumas psicossociais e deformidades faciais (ETHUMANDAM, 2006). Os hemangiomas apresentam um ciclo de proliferação, estabilização e involução de forma espontânea, ao passo que as malformações vasculares não apresentam (ERNEMANN, 2010).

O uso combinado de modalidades de imagem auxilia na obtenção das informações necessárias, como tamanho, localização, extensão anatômica, anatomia vascular e proximidade de estruturas vitais (DIAS *et al.*, 2013). Os exames incluem a vitropressão, punção, biópsia, citologia esfoliativa, exames radiográficos, exame ultrassonográfico, ressonância magnética de imagem, tomografia computadorizada e angiografia (METRY, 2000; AALST, 2003; BOYLE, 2009; RAY, 2009).

Os exames complementares visam caracterizar e visualizar a extensão e profundidade da lesão, o que definirá a abordagem terapêutica. Em relação ao diagnóstico está indicada a vitropressão, sinonímia de diascopia, que confirma o diagnóstico ao apresentar alteração da coloração sugestivo de empalidecimento. O histórico clínico e a vitropressão são métodos soberanos no diagnóstico desse tumor benigno (DIAS *et al.*, 2013).

Devido às altas taxas de involução espontânea, a proervação é a conduta mais frequentemente estabelecida, excetuando-se de situações emergenciais (SEO *et al.*, 2009). De acordo com a literatura analisada, descreve-se que em lesões maiores e/ ou intraósseas, o tratamento deve ser realizado através da embolização ou obliteração da lesão e dos vasos adjacentes, se necessário (ASSIS *et al.*, 2009, LOUREIRO *et al.*, 2010). Para as lesões menores e periféricas pode-se optar por esclerose química, excisão cirúrgica convencional, laserterapia, radioterapia, eletrocoagulação ou crioterapia (SPETIC, 2001).

Embora existam várias opções terapêuticas disponíveis, os hemangiomas intraorais não causam grandes transtornos aos pacientes, salvo em áreas com risco de trauma. Essas áreas podem acarretar hemorragias de grande porte, podendo

ocorrer em situações do cotidiano do paciente, como em mordidas involuntárias, traumatismos e perfurações acidentais durante o tratamento odontológico (METRY, 2000; ETHUMANDAM, 2006; BOYE, 2009).

Neville, 2009, relata que a ressecção cirúrgica raramente é necessária na infância. A escleroterapia no tratamento do hemangioma bucal está descrita com o uso da substância oleato de etanolamina a 5%, que atua primariamente por irritação da camada íntima endotelial da veia e produz uma resposta inflamatória estéril, isso resulta em fibrose da parede do vaso e possível oclusão da veia (COSTA FILHO *et al.*, 2011). As infiltrações locais estão indicadas em intervalos de 4 a 6 semanas e o procedimento é realizado em crianças sob anestesia geral, sedação ou ainda anestesia local (PUTTGEN, 2010). A aplicação deve ser realizada no centro da lesão e profundamente para evitar a necrose tecidual (DIAS *et al.*, 2013).

A técnica da escleroterapia tem sido utilizada por um longo tempo para o tratamento das lesões vasculares, por ser considerada segura e conservadora (SILVA *et al.*, 2013). Este trabalho reforça e justifica a importância de se optar por um tratamento menos invasivo. Além de ser um tratamento acessível, se destaca em relação à outras terapias, por ser mínimo ou inexistente o risco de hemorragia como na ressecção cirúrgica, bem como o custo financeiro ser mais baixo, onde a terapia a laser e a crioterapia são exemplos. O objetivo deste trabalho é a apresentação de um caso clínico de hemangioma em língua, tratado com sucesso e de forma conservadora por escleroterapia, com oleato de etanolamina.

## RELATO DE CASO

Paciente J.J.L.M., melanoderma, sexo masculino, 8 anos de idade, compareceu com sua mãe ao ambulatório de cirurgia e traumatologia bucomaxilofacial do Hospital Santo Antônio (Obras Sociais Irmã Dulce), Salvador – BA, queixando-se de uma lesão grande e que estava crescendo na língua, com histórico de aproximadamente 5 anos de evolução (FIGURA 1).

Ao exame clínico, observou-se uma lesão nodular de base séssil, limites bem definidos, localizado na região posterior esquerda de dorso lingual, de coloração arroxeada, consistência flácida e doloroso à palpação (Figura 1). Não havia presença de ulceração, sangramento ou infecção na área afetada. O diagnóstico definitivo de hemangioma foi estabelecido diante os achados clínicos e realização da vitropressão.

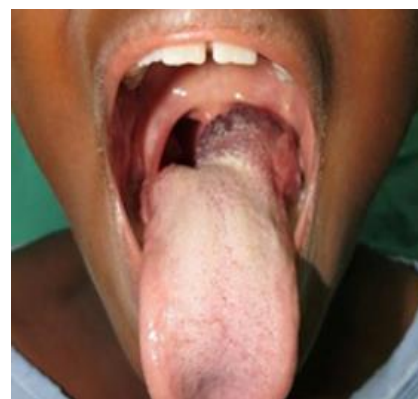

Figura 1: Imagem inicial  
Fonte: Imagem cedida pela professora Renata Dantas

Diante dos achados clínicos, pode-se sugerir presença de hemangioma. Sendo desta forma o tratamento de escolha, feito através da utilização de agentes esclerosantes.

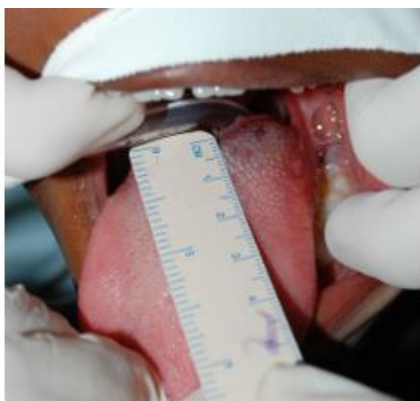

Figura 2: Transoperatório  
Fonte: Imagem cedida pela professora Renata Dantas

O tratamento de escolha para o caso foi a escleroterapia com injeção de oleato de etanolamina à 5%, sob anestesia geral (Figura 2). Foram necessárias 3 aplicações do agente esclerosante, com intervalo de um mês entre cada uma sessão. Na primeira intervenção foi injetado 1ml de oleato de etanolamina a 5% diluído em 3 ml de glicose (50%), na segunda e

terceira etapas as doses foram de 2 ml do agente esclerosante diluídos em 2 ml de glicose (50%) cada. Antes de cada aplicação do agente esclerosante, foram feitas infiltrações ao redor da lesão com lidocaína. Com o início do tratamento, a

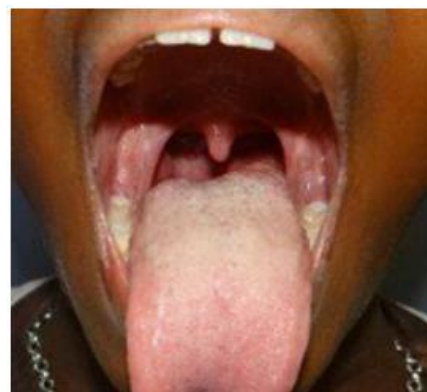

Figura 3: Pós operatório  
Fonte: Imagem cedida pela professora Renata Dantas



lesão iniciou sua regressão, tendo seu total desaparecimento após a terceira aplicação. O pós-operatório se mostrou muito satisfatório, sem recidiva da aparência alguma da lesão, dois meses após a terapia (Figura 3).

O paciente e a responsável por ele, foram informados verbalmente sobre as opções de tratamento disponíveis, suas vantagens e desvantagens e melhor indicação para o seu caso. Após optarem por uma das modalidades de tratamento, a escleroterapia, foi tratado de acordo com um protocolo específico. Os registros fotográficos, realizados sob seus consentimentos, foram efetuados para acompanhamento da evolução do tratamento realizado. Após terem sido informados a respeito dos objetivos desse trabalho, foi solicitada autorização para utilização das imagens para inclusão no mesmo. Paciente e responsável aceitaram e assinaram o Termo de Consentimento Livre e Esclarecido (Apêndice).

## DISCUSSÃO

O caso descrito neste artigo trata-se de um exemplo não comum de hemangioma, diferindo do padrão epidemiológico da lesão quanto ao sexo, à raça e localização. De acordo com Bharti e Singh (2012), ocorre mais no sexo feminino (65%) do que masculino (35%). Indivíduos brancos são mais acometidos pela doença, que, geralmente, manifesta-se na região de cabeça e pescoço (NEVILLE *et al.*, 2009). Enquanto que as lesões intraorais ocorrem principalmente em áreas de lábio, língua, mucosa jugal e palato, apresentando-se assintomáticos na maioria dos casos (RIBAS, LARANJEIRA E SOUSA, 2004). Relatos recentes de Figueiredo *et al.* (2012), Pranitha *et al.*, (2014), Andrade *et al.* (2014) e Rocha *et al.*, (2014) também apresentaram casos de hemangioma na língua.

Usualmente, os hemangiomas apresentam uma taxa de involução de 50% a 70% aos 5 e 7 anos de idade, respectivamente (HOU *et al.*, 2011). Na maioria dos casos, o tratamento do hemangioma pode ser dispensável, exceto quando a lesão estiver localizada em uma área que possa pôr em risco a vida ou prejudicar a função do indivíduo ou, ainda, resultar em ulceração (CHEN *et al.*, 2015).

As situações que requerem intervenção precoce dos hemangiomas incluem a proximidade de regiões altamente vascularizadas, obstrução ou compressão de vias aéreas e do canal auditivo (PAGNONCELLI, 1994; METRY, 2000; ROCHA, 2000; ETHUMANDAM, 2006; TRUJILLO, 2008; BOYE, 2009; RAY, 2009). No caso descrito, tratava-se de um paciente com 8 anos de idade, que, apresentando uma lesão extensa na região posterior de dorso lingual, com histórico de crescimento e constante trauma durante a mastigação e deglutição, além de queixas de início de obstrução de via aérea superior, sendo desta forma justificada a necessidade de uma intervenção precoce.

Em relação ao diagnóstico de hemangiomas, na maioria dos casos, pode ser conseguida através de exame clínico da lesão (PEDRON, 2008). Apresentam-se como uma massa macia e elástica à palpação, séssil ou pediculada, indolor, liso ou irregularmente arredondado (BHARTI; SINGH, 2012). Tendo o caso descrito apresentado características clínicas semelhantes, torna-se mais fácil e seguro o diagnóstico de forma clínica. Como o hemangioma pode apresentar características

em comum com outras lesões bucais pigmentadas, além de avaliar a aparência clínica da lesão, pode-se lançar mão de métodos auxiliares para um correto diagnóstico (SILVA et al., 2013). Diante de uma lesão vascular, em hipótese alguma, é feito biópsia incisional em decorrência dos riscos hemorrágicos (CARDOSO et al., 2010).

De acordo com Ribas, Laranjeira e Sousa (2004), o diagnóstico diferencial para outras lesões pigmentadas faz-se por meio da diascopia. Sendo esse método amplamente utilizado na literatura, e também adotado neste caso. Os métodos histopatológicos e exames de imagem têm custos mais elevados e podem causar trauma local, o que pode ser desvantajoso quando comparado a utilizar uma manobra mais simples para fazer o diagnóstico diferencial (SILVA et al., 2013).

O propósito do tratamento inicial na infância é erradicar completamente a lesão, diminuir sua proliferação e evitar alterações faciais (DIAS et al., 2013). Além disso, é importante para minimizar as consequências psicossociais na criança afetada e seus familiares (HOU et al., 2011). No entanto, alguns autores orientam a “negligência benigna” em lesões esteticamente aceitáveis, com consentimento familiar e acompanhamento profissional até os 3-4 anos de idade (TRUJILLO, 2008; BOYE, 2009; RAY, 2009).

Em Odontologia, diante de lesões de pequeno diâmetro, verificamos várias opções terapêuticas, dentre elas: a excisão cirúrgica convencional, eletrocauterização, laserterapia, embolização, crioterapia e escleroterapia química. No presente trabalho, optou-se pela escleroterapia química com oleato de etanolamina 5%, caso semelhantes foram descritos por Ávila (2003), Zanettini et al. (2005), Nishikawa et al. (2006), entre outros que obtiveram resultados satisfatórios. Seu uso diminui a recorrência, a proliferação e outros efeitos colaterais comuns à lesão, além da técnica ser eficaz e conservadora (JOHANN et al., 2005). As taxas de sucesso são de 70 a 100% (COSTA et al., 2011). Ela pode ser realizada como tratamento único e definitivo ou preceder a excisão cirúrgica (MARLER, MULLIKEN, 2005; PRADHAN, RAHMAN, 2011; SALINS, KUMAR, RAO, 1997).

A escolha do tratamento deve ser feita de forma ponderada, levando em consideração sua extensão e localização, e assim empregar um método que apresente melhor eficácia, seja ele medicamentoso ou cirúrgico. Diversas opções de tratamento vêm sendo utilizados na tentativa de controlar o crescimento e acelerar a

regressão desta lesão. Andrade *et al.* (2014), defende a escleroterapia como sendo a mais utilizada e com grande taxa de sucesso, sem a necessidade de intervenção cirúrgica, alcançando resultados satisfatórios clinicamente e esteticamente.

O tratamento realizado no caso clínico em questão foi a escleroterapia, que, de acordo com Costa *et al.*, (2011), tem amplo uso e as taxas de sucesso são de 70% a 100%. O agente esclerosante usado foi o oleato de etanolamina, um derivado do ácido oleico, com propriedades hemostáticas comprovadas (MANDU *et al.*, 2013). Este sal ácido insaturado é um exemplo de agente esclerosante que é injetado dentro das veias, provocando irritação na camada íntima do endotélio, produzindo uma resposta inflamatória, culminando em fibrose da parede do vaso epitelial, e, eventualmente, a oclusão deste vaso (JOHANN *et al.*, 2005).

As desvantagens são dor pós-operatória e sensação, reações anafiláticas, necrose de tecidos, queimadura e descamação (4%) e comprometimento das vias aéreas (1%) (PARVATHIDEVI, 2013). Outra desvantagem é a não realização da biópsia, que é essencial se a história, exame físico ou exames radiológicos criar qualquer suspeita de malignidade (MARLER e MULLIKEN, 2005).

A escleroterapia com oleato de etanolamina é, geralmente, realizada na concentração de 5% como relata Figueiredo *et al.* (2012) e Costa *et al.* (2011). Choi *et al.* (2002), trataram 29 casos de malformações venosas na região da cabeça com oleato de etanolamina a 5%. Estes autores relataram que oleato de etanolamina foi de fato eficaz em 88% dos casos. Inicialmente, utilizava-se morruato de sódio 5% e psiliato de sódio no tratamento de lesões vasculares. Entretanto, devido a suas potenciais reações adversas (como dor local, reações alérgicas e até mesmo choque anafilático), essas substâncias caíram em desuso (RIBAS, LARANJEIRA, SOUSA, 2004).

Atualmente, as substâncias mais utilizadas são: tetradecil sulfato de Sódio e oleato de etanolamina (2,5% e 5%) como afirma ROCHA *et al.*, (2014). Vários autores relatam o uso dessa substância para tratamento de lesões vasculares, tanto em boca quanto em regiões distintas (JOHANN *et al.*, 2005; DAS E HOQUE, 2008; COSTA *et al.*, 2011). Baseando-se nos artigos encontrados na literatura (GOMES *et al.*, 2006; COSTA *et al.*, 2011; MANDU *et al.*, 2013; SILVA *et al.*, 2013), bem como apresentado e confirmado neste trabalho, a escleroterapia com o uso de oleato de etanolamina a 5% mostrou-se eficaz na diminuição do tamanho da lesão com poucas aplicações.

É importante destacar que, embora os autores deste trabalho tenham utilizado concentrações de 5%, o número de aplicações variou de 1 a 10, de acordo com o tamanho da lesão. Em nosso caso, a regressão completa da lesão se deu com 3 aplicações mensais na concentração de 5% e, durante o período de acompanhamento não foi observado nenhum efeito adverso decorrente do tratamento. Outros tratamentos com essa concentração de oleato de etanolamina também mostraram resultados satisfatórios como relatam (ROCHA *et al.*, 2014; FIGUEIREDO *et al.*, 2012; COSTA *et al.*, 2011; DAS E HOQUE, 2008; CHOI *et al.*, 2002), sem recidivas das lesões.

Todas as sessões de escleroterapia, feitas no paciente para tratamento de um hemangioma infantil em região posterior de língua, aconteceram sob anestesia geral, tendo em vista uma maior precisão das aplicações do agente esclerosante. Importante destacar a questão de tratar-se de uma lesão grande, e em região posterior da língua, o que dificulta mais ainda o acesso ao tratamento. Também exige cooperação do paciente, o que não foi possível por tratar-se de uma criança, por isso o uso da anestesia geral. Não foi realizada a sedação do paciente, pelo risco da broncoaspiração da lesão, concordando com Cogo *et al.*, (2006), onde a sedação se caracteriza como uma redução do nível de excitabilidade e atividade do paciente, tendo a função respiratória espontânea mantida e alterada.

O anestésico local ao redor da lesão é indicado antes da aplicação do medicamento para tentar minimizar o desconforto, e promover uma melhor hemostasia, mesmo assim, pode ser que o paciente sinta uma leve sensação de queimação no local (RIBAS, LARANJEIRA E SOUSA, 2004). Já outros autores sustentam que não há necessidade de anestesia prévia à aplicação (SILVA *et al.*, 2013). Se tratando de uma criança, toda atenção sem possíveis incômodos, é o mais aconselhável, por isso a importância da anestesia geral e o ambiente hospitalar. Pode-se levar em consideração também, os riscos de hemorragia devido à natureza da lesão, sendo assim reafirmada mais uma vez a necessidade de um ambiente hospitalar, visto que qualquer incidente ocorrido, seria melhor gerido nessas condições.

## **Considerações finais**

O protocolo clínico abordado na escleroterapia com agente esclerosante utilizado neste caso clínico, mostrou-se eficaz para o tratamento da lesão apresentando resolução total com apenas três aplicações, não sendo observado recidiva da mesma.

O emprego do oleato de etanolamina (5%), demonstra uma alternativa satisfatória no tratamento do hemangioma infantil, por tratar-se de uma terapêutica acessível, segura e conservadora.

## REFERÊNCIAS

1. Aalst JAV, Bhuller A, Sadoves AM. Pediatric vascular lesions. *The Journal of Craniofacial Surgery*, n. 14, v. 4, p. 566-583, 2003.
2. Andrade RF, Silva FO, Vilela Jr RA, Dias MA, Oliveira LR. Abordagem cirúrgica de hemangioma cavernoso em língua: relato de caso. *Revista da Universidade Vale do Rio Verde, Três Corações*, v. 12, n. 1, p. 504-512, jan/jul. 2014.
3. Anger J, Carneiro RG, Pinus J, et al. The rebound effect in the treatment of complex hemangioma with interferon alpha 2A. *Rev Paul Med*, n. 116, v. 5, p. 1826-28, 1998.
4. Araújo MR, et al. Estudo dos efeitos terapêuticos da crioterapia em lesões bucais. *Revista de Odontologia (São Paulo. Online)*, v. 8, n.2, p. 109-121, 2008.
5. Assis GM, Silva SRP, Moraes PH, Amaral JIQ, Germano AR, Hemangioma de língua: relato de caso. *Rev. Cir. Traumatol. Buco-Maxilo-fac., Camaragibe* v.9, n.2, p. 59 - 66, abr./jun.2009.
6. Ávila A. Esclerose de hemangiomas de pequeno tamanho e de varizes na boca: Apresentação de 2 casos. *Rev Bras Odontol* 2003; 60:310-313.
7. Balau AJ, Nadai LC, Bressan MS, Simão, J. L. Tratamento de hemangioma gigante com interferon alfa: relato de dois casos. *Rev Bras Hematol Hemoter*, n. 29, v. 4, p. 406-411, 2007.
8. Bharti V, Singh J. Capillary hemangioma of palatal mucosa. *Journal of Indian Society of Periodontology*, v. 16, n. 3, p. 475-478, 2012.
9. Boye E, Jinnin M, Olsen BR. Infantile hemangioma: challenges, new insights, and therapeutic promise. *J Craniofac Surg*, n. 20, suppl 1, p. 678-84, 2009.
10. Cardoso CL, Fernandes LMPSR, Rocha JF, Gonçalves ES, Ferreira- Júnior O, Taveira LAA (2010) Abordagem cirúrgica de hemangioma intra-oral. *Odontol Clin Cient* 9(2):177–180.
11. Chen W, et al. Liquid Nitrogen Cryotherapy of Lip Mucosa Hemangiomas Under Inhalation General Anesthesia With Sevoflurane in Early Infancy. *Ann Plast Surg*, v. 62, p.154-157, 2009.

12. Chen Z., Zheng J, Zhang L, Zhu L, Wang Y. A survey on clinical use of propranolol for infantile hemangiomas in mainland China. *Int J Clin Exp Med* 2015;8(2):2138-2146 [www.ijcem.com](http://www.ijcem.com) /ISSN:1940-5901/IJCEM0002404
13. Choi YH, Han MH, O-Ki K, Cha SH, Chang K-H. Craniofacial cavernous venous malformations: percutaneous sclerotherapy with use of ethanolamine oleate. *J Vasc Interv Radiol* 2002;13: 475-82.
14. Cogo K, Bergamaschi CC, Yatsuda R, Volpato MC, Andrade ED. Sedação consciente com benzodiazepínicos em odontologia. *Revista de Odontologia da Universidade Cidade de São Paulo*. 2006 maio-ago; 18(2)181-8
15. Corrêa PH, et al. Prevalence of oral hemangioma, vascular malformation and varix in a Brazilian population. *Braz. Oral. Res.*, São Paulo, v. 21, n. 1, p. 40-45, jan/mar. 2007.
16. Costa JRS, et al. Sclerotherapy for Vascular Malformations in the oral and Maxillofacial Region: Treatment and Follow-Up of 66 Lesions. *J Oral Maxillofac Surg*, v. 69, p. 88-92, 2011.
17. Costa Filho JZ, Santos CAIS, Costa PJC, Nobre SMW. Oleato de etanolamina 5% como opção ao tratamento cirúrgico dos hemangiomas orais: relato de caso. *Rev. Cir. Traumatol. Buco-Maxilo-Fac.*, Camaragibe v.11, n.4, p. 31-36, out/dez. 2011
18. Das BK., Hoque S. Treatment of Venous Malformations with Ethanolamine Oleate. *Asian Journal of Surgery*, v. 31, p. 220-224, 2008.
19. Dias GF, França LHG, Fraiz FC, Wambier DS, Kozłowski Jr VA, Céspedes JMA. Hemangioma bucal em crianças, *Publ. UEPG Ci. Biol. Saúde, Ponta Grossa*, v.19, n.1, p. 21-29, jan/jun. 2013 Disponível em <http://www.revistas2.uepg.br/index.php/biologica>
20. Deveikis JP. Percutaneous ethanol sclerotherapy for vascular malformations in the head and neck. *Arch Facial Plast Surg* 7:322, 2005
21. Enjolras O, Wassef M, Mazoyer E, Frieden IJ, Rieu PN, Drouet L, et al. Infants with Kasabach-Merritt syndrome do not have “true” hemangiomas. *J Pediatr*. 1997;130(4):631-40.
22. Ernermann U, Kramer U, Miller S, et al. Current concepts in the classification, diagnosis and treatment of vascular anomalies. *European Journal of Radiology*, n. 75, v. 1, p. 2-11, 2010.



23. Ethunandan M, Mellor TK. Haemangiomas and vascular malformations of the maxillofacial region—a review. *Br J Oral Maxillofac Surg* 2006; 44:263-72.
24. Figueiredo LMG, Trindade SC, Sarmiento VA, Muniz WR, Valente ROH. Extensive Gingival Hemangioma in a 10-Year-Old Boy Treated by Sclerotherapy: A Case Report. 2012 American Association of Oral and Maxillofacial Surgeons 0278-2391/12/7011-0\$36.00/0. doi: 10.1016/j.joms.2011.11.028
25. Gelbert F, Enjolras O, Deffrenne D, Aynard A, Mounayer C, Merland JJ. Percutaneous sclerotherapy for venous malformation of the lips: A retrospective study of 23 patients. *Neuroradiology* 42:692–6, 2000.
26. Gomes CC, *et al*, Mucosal varicosities: case report treated with monoethanolamine oleate. *Med Oral Patol Oral Cir Bucal*, v. 11, p. 44-46, 2006.
27. Hou J, Wang M, Tang H, Wang Y, Huang H. Pingyangmycin sclerotherapy for infantile hemangiomas in oral and maxillofacial regions: an evaluation of 66 consecutive patients. *Int J Oral Maxillofac Surg*. 2011;40(11):1246-51. <http://dx.doi.org/10.1016/j.ijom.2011.07.906>. PMID:21893396
28. JOHANN, A. C. B. R., *et al*. Sclerotherapy of benign oral vascular lesion with ethanolamine oleate: An open clinical trial with 30 lesions. *Oral Surg Oral Med Oral Pathol Oral Radiol Endod*, v. 100, p. 579-584, 2005.
29. Loureiro CC, Falchet PC, Gavranich J Jr, Lobo Leandro LF (2010) Embolization as the treatment for a life-threatening mandibular arteriovenous malformation. *J Craniofac Surg* 21(2):380–2.
30. Mulliken JB, Glowackil J. Haemangiomas and vascular malformations in infants and children: a classification based on endothelial characteristics. *Plast Reconstr Surg*. 1982; 69:412–20.
31. Mandu ALC, *et al*. Escleroterapia de Hemangioma: relato de caso. *Rev. Cir. Traumatol. Buco-Maxilo-fac.*, v.13, n.1, p. 71-76, 2013.
32. Marler JJ, Mulliken JB. Current management of hemangiomas and vascular malformations. *Clin Plastic Surg* 32 (2005) 99 – 116.
33. Metry DW, Hebert AA. Benign cutaneous vascular tumors of Infancy: when to worry, what to do. *Arch Dermatol*, n. 136, v. 7, p. 905-14, 2000.
34. Neville BW, *et al*. *Patologia Oral e Maxilofacial*. 3. ed. Rio de Janeiro: Elsevier, p. 540-545, 2009.

35. Nishikawa M, Sakamoto K, Hidaka M, Yamashita A, Yamamoto G (2006) Venous malformation of the tongue in a child treated by sclerotherapy with ethanolamine oleate: a case report. *J Pediatr Surg* 41:599–600.
36. Pagnocelli RM, Sant'Ana Filho M (1994) Tratamento do hemangioma capilar. *Rev Fac Odontol Porto Alegre* 35(1):2–5
37. Pedron IG, Carnaval TG, Loureiro CCS, Utumi ER, Magalhães JCA, Adde CA (2008) Opção terapêutica de hemangioma labial. *Rev Inst Ciênc Saúde* 26:477–81.
38. Pranitha V, Niharika P, Sudhanwa ND, Jagadesh B, Anuradha S. Cavernous Hemangioma of Tongue: Management of Two Cases. *Journal of Clinical and Diagnostic Research*. 2014 Oct, Vol-8(10): ZD15-ZD17.
39. Puttgen KB, Pearl M, Tekes A, Mitchell SE. Update on pediatric extracranial vascular anomalies of the head and neck. *Child Nerv Syst*, n. 26, v. 10, p. 1417- 1433, 2010.
40. Prasad M, *et al.* Liquid nitrogen cryotherapy in the management of oral lesions: a retrospective clinical study. *J Maxillofac Oral Surg*. v. 8, n. 1, p. 40-42, 2009.
41. Parvathidevi MK, Koppal S, Rukmangada T, Byatnal AR. Management of haemangioma with sclerosing agent: A case report. *BMJ Case Rep* 2013;2013.
42. Pradhan L, Rahman QB, Effectiveness of Sclerotherapy with Ethanol Amine Oleate in Benign Oral and Perioral Vascular Lesions. *Oral & Maxillofacial Surgeon*, Associate Professor and Chairman Department of Oral and Maxillofacial Surgery, BSMMU, Dhaka. Vol. 4, Issue 2, July 2011
43. Ray BW, Matthew IR. How do I manage a suspected oral vascular malformation? *Journal Canadian Dental Association*, n. 75, v. 8, p. 575-577, 2009.
44. Ribas MO, Laranjeira J, Sousa MH. Hemangioma Bucal: Escleroterapia com Oleato de Etanolamina. *Revisão da Literatura e Apresentação de Caso*. *Rev. de Clín. Pesq. Odontol*, v.1, n.2, p. 31-36, 2004.
45. Rinaldi S, *et al.*, Disfiguring facial hemangioma compromising labial functionality – A case report. *Annali Italiani di Chirurgia*, 2013.
46. Rocha LB, Pádua JM, Martins RH, Lia RCC. Hemangioma da cavidade bucal. *RGO*. 2000; 48(3).
47. Rocha ABM, Sant'Anna FB, Fernandes IS, Azoubela E, Araújo RPC. Escleroterapia de hemangioma em borda lateral de língua: relato de caso,

- Rev. Ciênc. Méd. Biol., Salvador, v. 13, n. 3 – especial, p. 398-402, set/dez. 2014.
48. Salins PC, Kumar S, Rao CB. Management of large vascular lesions of the lip: case reports. *Int J Oral Maxillofac Surg* 1997; 26:45-8.
  49. Seo J, Utumi E, Zambon C, Pedron I, Rocha A (2009) Escleroterapia de hemangioma labial. *Rev Odonto* 17(34):106.
  50. Silva WB, *et al.*, oral capillary hemangioma: A clinical protocol of diagnosis and treatment in adults. *Oral Maxillofac Surg*, 2013.
  51. Spetic MBSA. Avaliação da presença de mastócitos em hemangioma e granulomas piogênicos bucais. Dissertação de Mestrado, F.O.B. USP, 2001.
  52. Subbarao N, Aradhya S, Veerabhadrapa N. Sclerotherapy in the management of varicose veins and its dermatological complications. *Indian Journal of Dermatology, Venereology and Leprology*. v. 79, n. 3, p. 383-388, 2013.
  53. Trujillo B. Manejo de lesiones vasculares benignas. *Gaceta Médica de Caracas*, n. 116, v. 2, p. 134-142, 2008.
  54. Ulrich H, Baumler W, Hohenleutner U, Landthaler M. Neodymium-YAG Laser for hemangiomas and vascular malformations -- long term results. *J Dt: Dermatol Ges*, n. 3, v. 6, p. 436-40, 2005.
  55. Zanettini I, Zanettini RM, Gollo G (2005) Escleroterapia como alternativa de tratamento de lesões vasculares bucais. *Clin Pesq Odontol* 2(2):119–126

# APÊNDICES

## AUTORIZAÇÃO E CONSENTIMENTO INFORMADO

Eu, Jessica da Luz Almeida, solicito e autorizo o cirurgião bucomaxilofacial  
\_\_\_\_\_, preceptor do Serviço de Residência, a realizar o  
procedimento \_\_\_\_\_, cirúrgico:

Tratamento cirúrgico de uma fratura maxilar com placa e parafusos. A  
natureza e efeitos da cirurgia, os riscos, ramificações, complicações envolvidas, assim como  
métodos alternativos de tratamento me foram completamente explicados pelo  
cirurgião/residente e eu os entendi.

Eu autorizo o cirurgião a realizar qualquer outro procedimento que ele considere necessário para  
melhorar a condição acima ou qualquer condição prejudicial ou imprevista que tenha sido  
encontrada durante a cirurgia.

Eu fui inteiramente esclarecido(a) em relação aos objetivos da cirurgia. Bem como compreendo  
que o exercício da profissão de saúde e cirurgia não uma ciência exata e, conseqüentemente,  
nenhum cirurgião respeitável pode garantir resultados, eu aceito que imperfeições podem  
ocorrer e que o resultado cirúrgico possa não corresponder a minhas expectativas. Certifico que  
não me foram feitas promessas de garantia por ninguém sobre a cirurgia que solicitei e autorizei.  
Eu entendo que ao caso pouco provável em que resultar uma imperfeição, o cirurgião e o  
paciente determinam a necessidade de um procedimento secundário.

Caso, no julgamento do cirurgião, a pesquisa médica, educação ou a ciência se beneficiarão de  
sua utilização, fotografias e informação relacionada ao meu tratamento podem ser publicadas e  
republicadas em jornais médicos ou livros médicos ou utilizadas para tal publicação ou uso,  
como material de apresentação. Não desejo ser identificado nominalmente.

Eu entendo que, caso o preceptor Dr. \_\_\_\_\_ julgar a qualquer tempo que minha  
cirurgia deve ser postergada ou cancelada por qualquer razão, ele pode fazê-lo.

Afirmo aqui que as informações por mim fornecidas durante a avaliação diagnóstica estão  
corretas. Recebi instruções completas da equipe do Serviço de Residência em Cirurgia e  
Traumatologia Bucocomaxilofacial e aceitei seguir as instruções da melhor forma possível antes,  
durante e após meu procedimento cirúrgico.

O risco de complicações a despeito do tratamento apropriado existe em todos os casos, mas  
pode ser reduzido pelo seguimento cuidadoso de minha instruções, de cuidados e pela  
notificação ao residente responsável caso ocorra algum problema. Eu afirmo que todas as  
instruções me foram passadas.

Certifico que li a autorização acima, que as explicações sobre ela foram feitas satisfatoriamente  
e que compreendi a mesma em toda sua extensão assim como a autorização acima.

Jessica da Luz Almeida  
Assinatura

[Assinatura]  
Testemunha

[Assinatura]  
Residência em  
Cirurgia Bucocomaxilofacial  
CRD SA 12812

Salvador, 11 de Setembro de 2017.